Infiltrazione dei restauri conservativi: cause e soluzioni

Sopravvivenza restauri in amalgama e composito

Carie secondaria

LESIONE AI MARGINI DI UN PRE ESISTENTE RESTAURO

ANCHE CARIE PRIMARIA NON RIMOSSA E LASCIATA IN SITU (DETERSIONE CAVITARIA INIZIALE NON OTTIMALE): CARIE RESIDUA

CAUSA PIÙ COMUNE DI SOSTITUZIONE RESTAURO ESISTENTE

EXTENSION FOR PREVENTION DI BLACK NON DIMINUISCE INCIDENZA CARIE SECONDARIA

..LA PREVENTION È ALTRO!

MJOR-TOFFENETTI 2000

Carie secondaria

Maggior parte del lavoro del dentista è rifare vecchi restauri

Alla base c'è diagnosi di carie secondaria e infiltrazione di restauri sia diretti (composito, amalgama, CVI), sia indiretti

Pratica quotidiana: 50-60% di carie secondaria

Clinical Trials: 1-4% di carie secondaria (BIAS operatore esperto e paziente motivato)

mjor-toffenetti 2000

Carie secondaria

CARIE SECONDARIE ATTIVE (VANNO RIMOSSE) E INATTIVE (VANNO RIMOSSE SOLO PER ESTETICA)

Posizione

SOPRATTUTTO CERVICALMENTE AL MARGINE DEL RESTAURO IN CLASSI II,III,IV,V

PER CLASSI I OCCLUSALMENTE O AI MARGINI O AL DI SOTTO DEL PRECEDENTE RESTAURO

MJOR-TOFFENETTI 2000

Carie secondaria

Tecnica clinica

In esecuzione otturazione la zona cervicale è la più complicata da restauare corettamente: isolamento diga, vedere, matrice, cuneo, polimerizzazione, rifinitura, fluido crevicolare, margine subgengivale, rifinitura concavità cervicale

mjor-toffenetti 2000

Carie secondaria

Proprietà materiale

DIFFICILE ADATTAMENTO AMALGAMA, VUOTI, POROSITÀ, SOPRATTUTTO AGLI ANGOLI, ECCESSI MARGINALI O IRREGOLARITÀ RITENGONO PLACCA

COMPOSITO: POLIMERIZZAZIONE GRADINO, PICCOLI INCREMENTI,

CVI: FLOURO RILASCIATO NON È SUFFICIENTE A BLOCCARE CARIE SECONDARIA

MJOR-TOFFENETTI 2000

Carie secondaria

Igiene orale

spazzolino e filo
fluoro in dentifrici
fluoro topico
istruzione e motivazione

Carie secondaria

DIFFICILE DISTINGUERE TRA CARIE SECONDARIA AL MARGINE DEL RESTAURO E PIGMENTAZIONE MARGINALE

MJOR-TOFFENETTI 2000

Carie secondaria

Microleakage

PASSAGGIO DI FLUIDI E BATTERI A INTERFACCIA DENTE RESTAURO CHE PORTA A INFIAMMAZIONE PULPARE E CARIE SECONDARIA

GAP FINO A 250 MICRON NON PREDISPONGONO A CARIE SECONDARIE MA SOLO SE SONO IN ZONE ACCESSIBILI A IGIENE ORALE

FATTORE SCATENANTE È L'ACCUMULO DI PLACCA

Microbiologia

S.Mutans e Lattobacilli come in carie primaria

MJOR-TOFFENETTI 2000

Carie secondaria

SOLO CARIE EVIDENTE AI MARGINI È CHIARA INDICAZIONE DI CARIE SECONDARIA,
NON LO SONO INVECE PIGMENTAZIONI, MINUS, GAP

CARIE RICORRENTE

CARIE AL DI SOTTO DI OTTURAZIONE CON MARGINI INTEGRI PER NON COMPLETA RIMOZIONE INIZIALE DI CARIE
SE BEN SIGILLATA LA CARIE ATTIVA PUÒ INATTIVARSI

MJOR-TOFFENETTI 2000

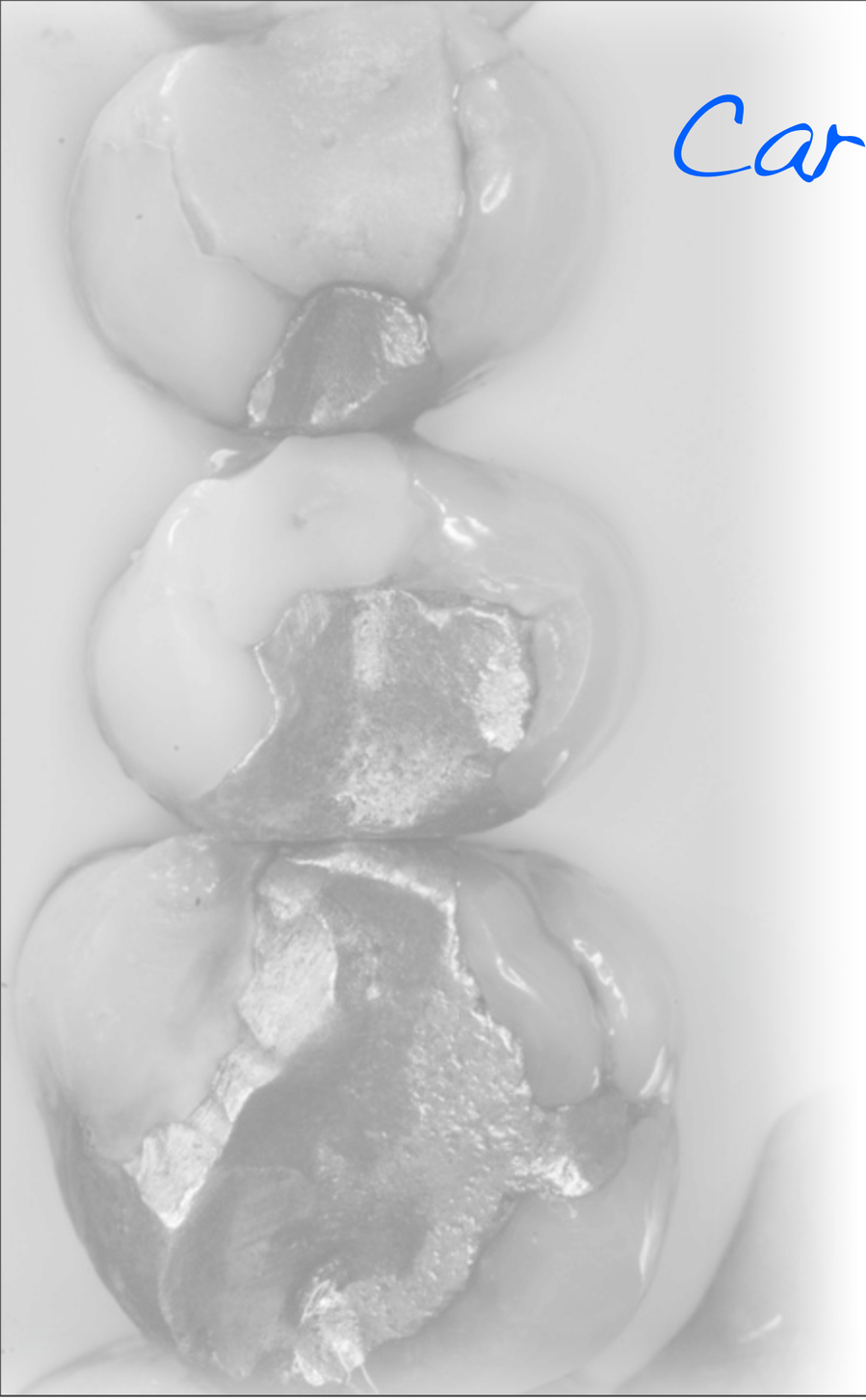

Carie secondaria

Gaps, crevices, and ditches that do not exhibit characteristic changes associated with caries, ie, softening of tissues, color changes, and/or cavitation, are not alone indications for replacement of restorations, except possibly for esthetic reasons

MJOR-TOFFENETTI 2000

Carie secondaria

PORRE MOLTA ATTENZIONE IN DETERSIONE E RIFINITURA CAVITÀ, OTTURAZIONE E RIFINITURA DEL RESTAURO IN ZONA CERVICALE

MICROLEAKAGE PUÒ INDURRE DECOLORAZIONE MARGINALE MA NON C'È INDICAZIONE A RIMUOVERE QUEL RESTAURO PER PREVENIRE UNA CARIE SECONDARIA

MJOR-TOFFENETTI 2000

Carie secondaria

CARIE SECONDARIA È CARIE PRIMARIA AI MARGINI DI UN PRECEDENTE RESTAURO, PUÒ ESSERE ATTIVA O INATTIVA E ANDRÀ TRATTATA DI CONSEGUENZA

PIÙ CHE IL COLORE INTERESSA LA CONSISTENZA DEL TESSUTO: DENTINA RAMMOLLITA È BUON INDICATORE

MJOR-TOFFENETTI 2000

Carie secondaria

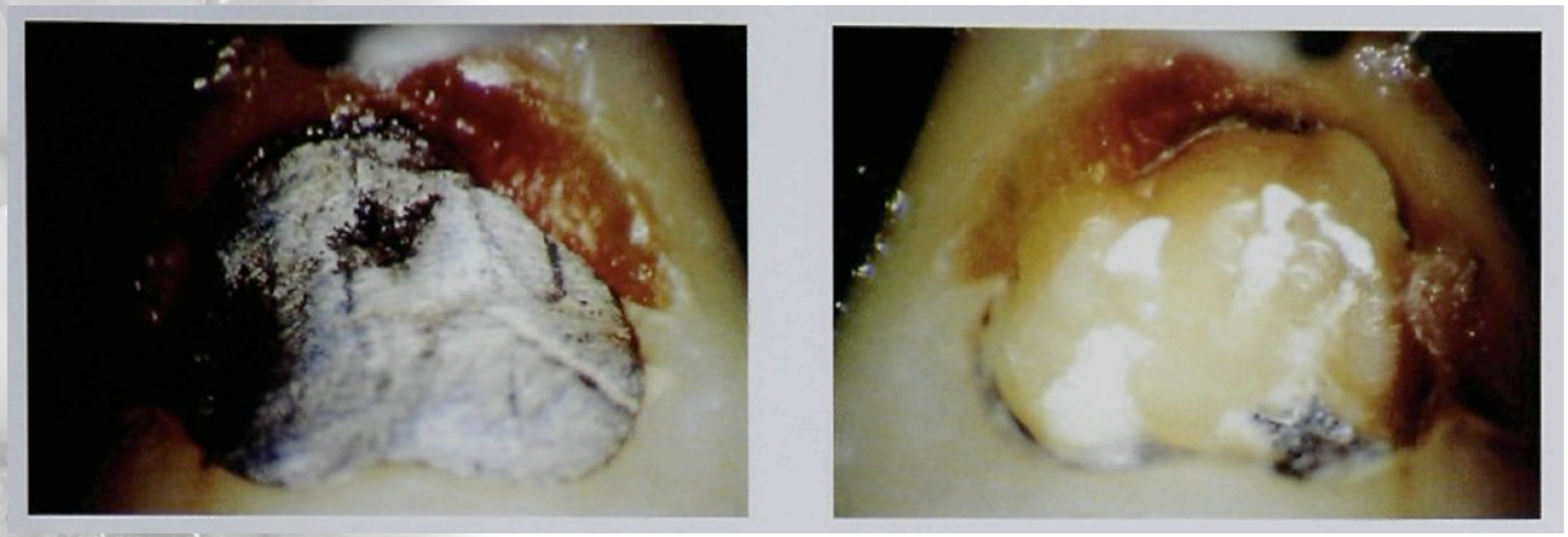

CARIE SECONDARIA È CARIE PRIMARIA CERVICALMENTE ALLA V CLASSE IN AMALGAMA, NON AL DI SOTTO DELLA VECCHIA OTTURAZIONE

MJOR-TOFFENETTI 2000

Carie secondaria

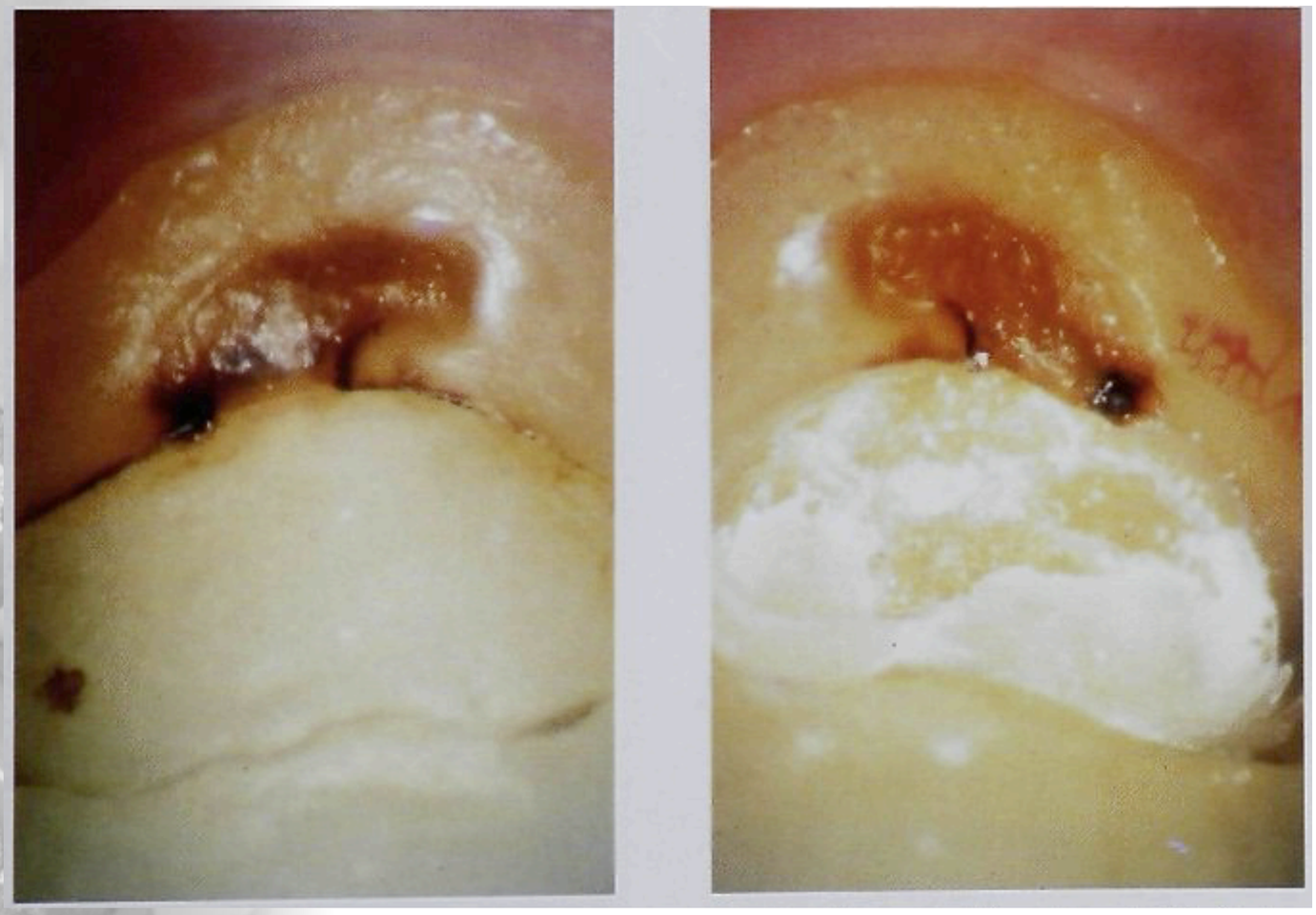

CARIE SECONDARIA È CARIE PRIMARIA CERVICALMENTE ALLA V CLASSE IN COMPOSITO, NON AL DI SOTTO DELLA VECCHIA OTTURAZIONE

MJOR-TOFFENETTI 2000

Carie secondaria

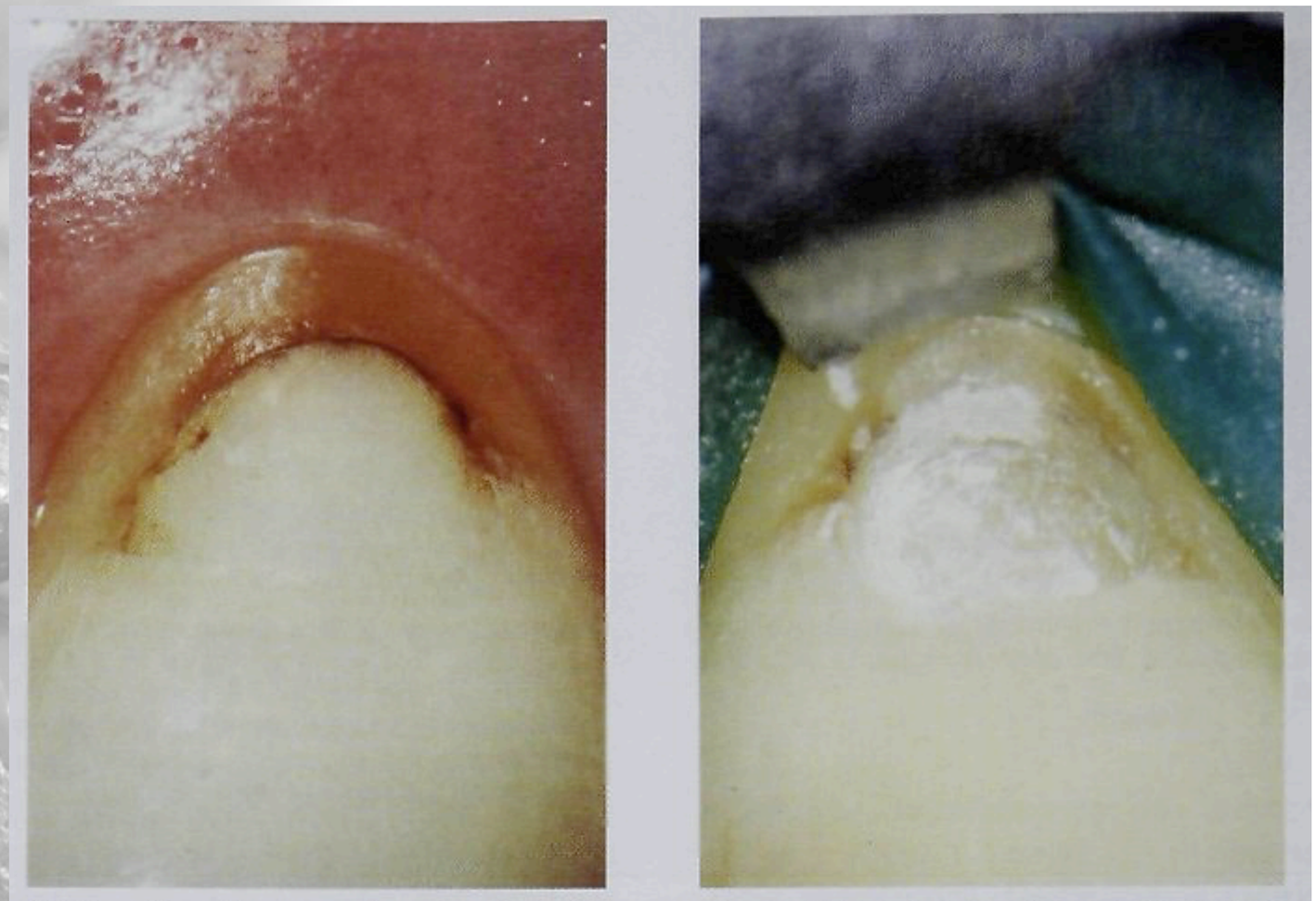

SOLO PIGMENTAZIONE, NO CARIE SECONDARIA

MJOR-TOFFENETTI 2000

Carie secondaria

Case 4

Fig 4a Class III composite restoration extending into the Class V area of the maxillary right canine. The localized stained margin can be penetrated by a sharp explorer.

Fig 4b The resin composite adjacent to the stained margin shown in Fig 4a was removed, resulting in the complete removal of the stain. No wall lesion can be discerned, and the stain did not extend deep into the tooth-restoration interface.

Fig 4c The small defect shown in Fig 4b has been repaired after acid etching, priming, and bonding according to the usual restoration procedure.

Fig 4d The results of the repair are satisfactory.

9 / 15

PIGMENTAZIONE MARGINALE IN GAP RESTAURO-DENTE: NO CARIE SECONDARIA, NO SOSTITUZIONE SOLO RIPARAZIONE

MJOR-TOFFENETTI 2000

Carie secondaria

Case 5

Fig 5a Mesial and distal discolored composite restorations in 2 incisors, both with suspected gingival secondary caries.

Fig 5b Both restorations shown in Fig 5a have been carefully removed. No carious lesions can be discerned gingivally. Some base material remains in the lateral incisor. The stained dentinoenamel junction and stained dentin on the gingival and pulpal floor of the central incisor are hard and considered to be arrested caries.

VECCHI COMPOSITI,
PIGMENTAZIONI
MARGINALI MA NON C'È
CARIE SECONDARIA

MJOR-TOFFENETTI 2000

Carie secondaria

Case 6

Fig 6a Class III resin composite restoration in the canine that causes a "catch" with the explorer. Secondary caries is suspected.

Fig 6b The composite restoration shown in Fig 6a has been carefully removed. No carious tissue can be detected gingivally.

COMPOSITO IN DIFETTO, PIGMENTAZONI MARGINALI, MA NON C'È DENTINA RAMMOLLITA, È CARIE ARRESTATA

MJOR-TOFFENETTI 2000

Carie secondaria

Fig 7a Class III composite restoration in the rotated lateral incisor, diagnosed as having secondary caries gingivally. The canine is missing.

Fig 7b The composite restoration shown in Fig 7a has been removed. No caries is noted on the gingival margin.

SOLO PIGMENTAZIONE
NO CARIE

MJOR-TOFFENETTI 2000

Carie secondaria

Fig 8a Radiograph of a maxillary molar and premolar region of a patient who complained of sensitivity in the second premolar and first molar region. The radiograph indicates possible secondary and/or remaining caries in the second premolar and a probable primary lesion mesially on the first molar.

Fig 8b Clinical situation of the region shown in Fig 8a. The bluish-gray discoloration on the mesiobuccal aspect of the second premolar may be indicative of secondary caries or discoloration of the tissues by the amalgam.

Carie secondaria

Fig 8c Removal of the amalgam restoration in the second premolar reveals a narrow line of demineralized (opaque white) enamel on the gingival floor and soft carious tissue in the distal box of the Class II preparation, indicative of remaining caries and development of a carious lesion gingivally.

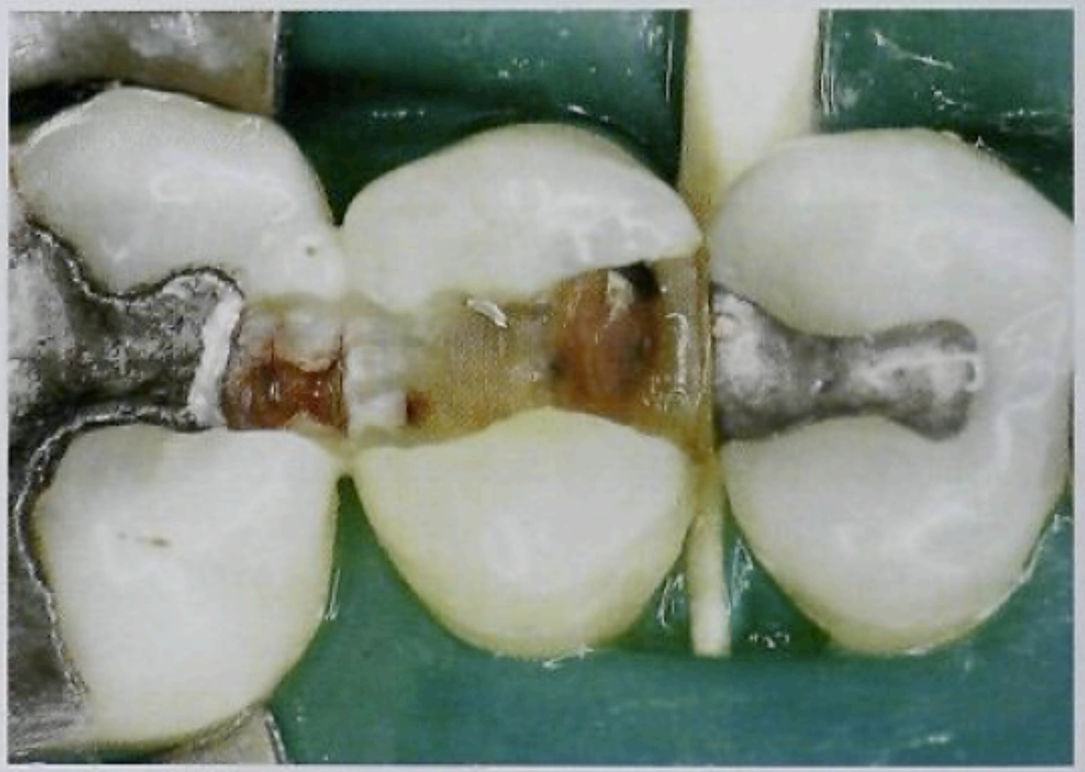

Fig 8d Later stage of the operative procedure of the teeth presented in Figs 8a to 8c. Note the distinct carious lesion on the first molar and a small lesion just reaching into dentin in the distal box of the premolar. The latter lesion was not detected radiographically.

Carie secondaria

Margine pigmentato

se limitato come estensione rimuoverlo selettivamente avendo cura di fresare, per accedervi, parte del vecchio materiale da restauro piuttosto che sostanza dentaria sana

Margini con gap a interfaccia restauro-dente

lisciare, lucidare, tirare margini, riparare con amalgama o con sigillante per solchi o flow

Non bisogna sostituire un restauro solo in base al sospetto di una carie secondaria o di microleakage

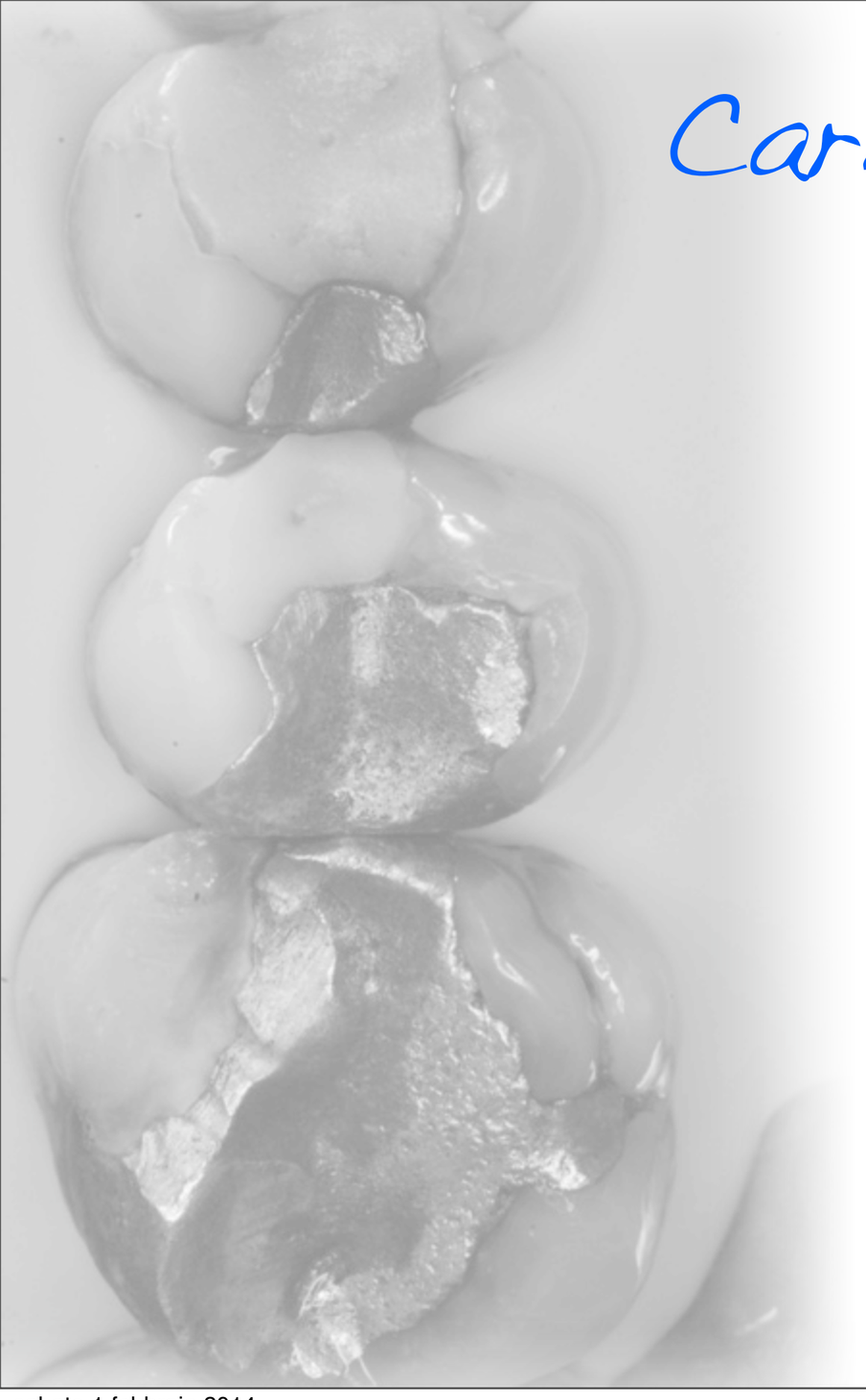

Carie secondaria

DIFFICILE DIFFERENZIARE TRA PIGMENTAZIONE MARGINALE, CARIE SECONDARIA INATTIVA, CARIE RESIDUA, CARIE SECONDARIA ATTIVA

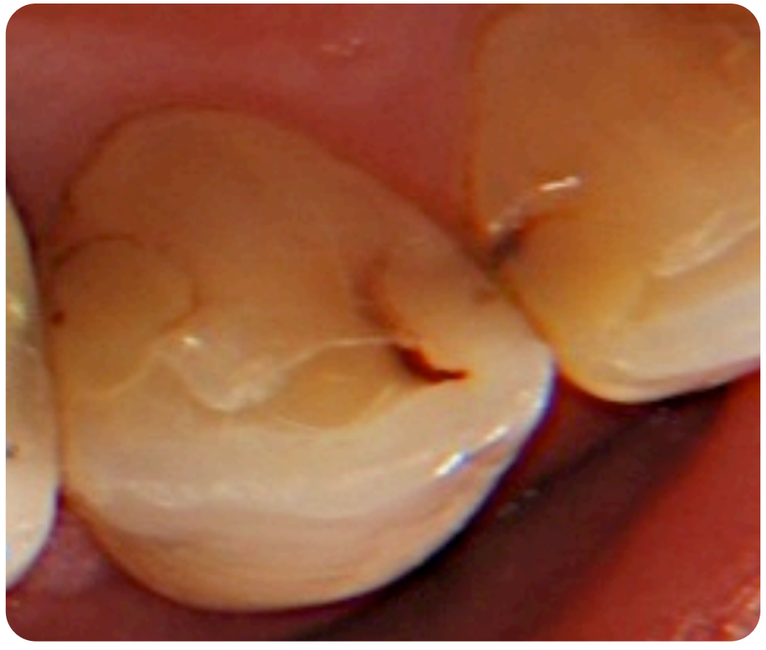

MJOR-TOFFENETTI 2000

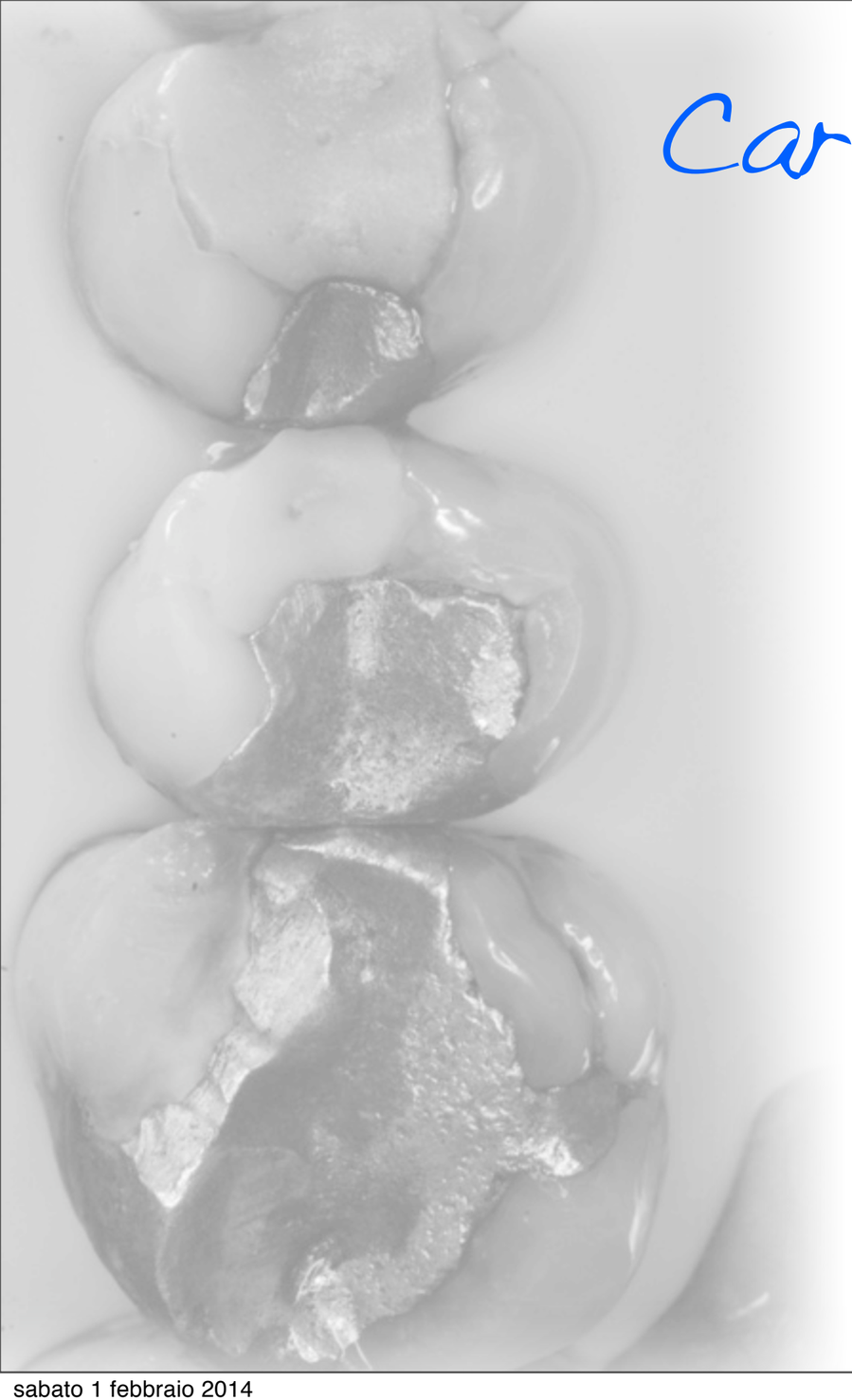

Carie secondaria

CARIE SECONDARIA NON È DIFFERENTE DA UNA CARIE PRIMARIA A PARTE IL FATTO CHE SI FORMA A FIANCO DI UN PRECEDENTE RESTAURO.

QUINDI

DEVE ESSERE VISIBILE CLINICAMENTE O RADIOGRAFICAMENTE

EDWINA KIDD

Evidenza RX

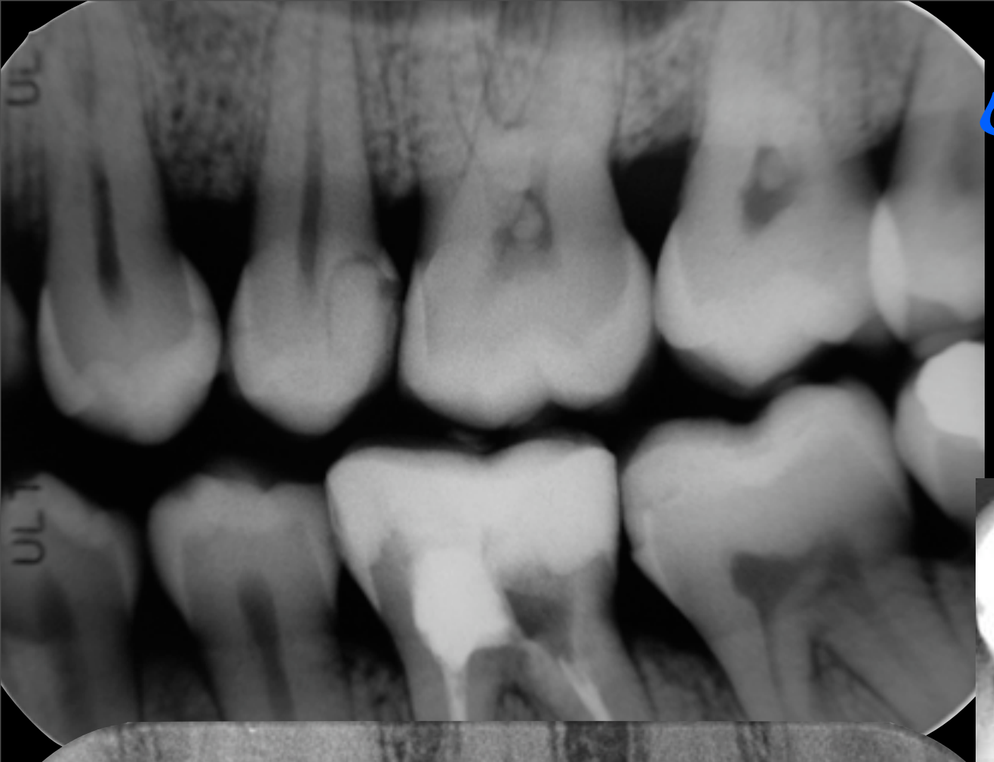

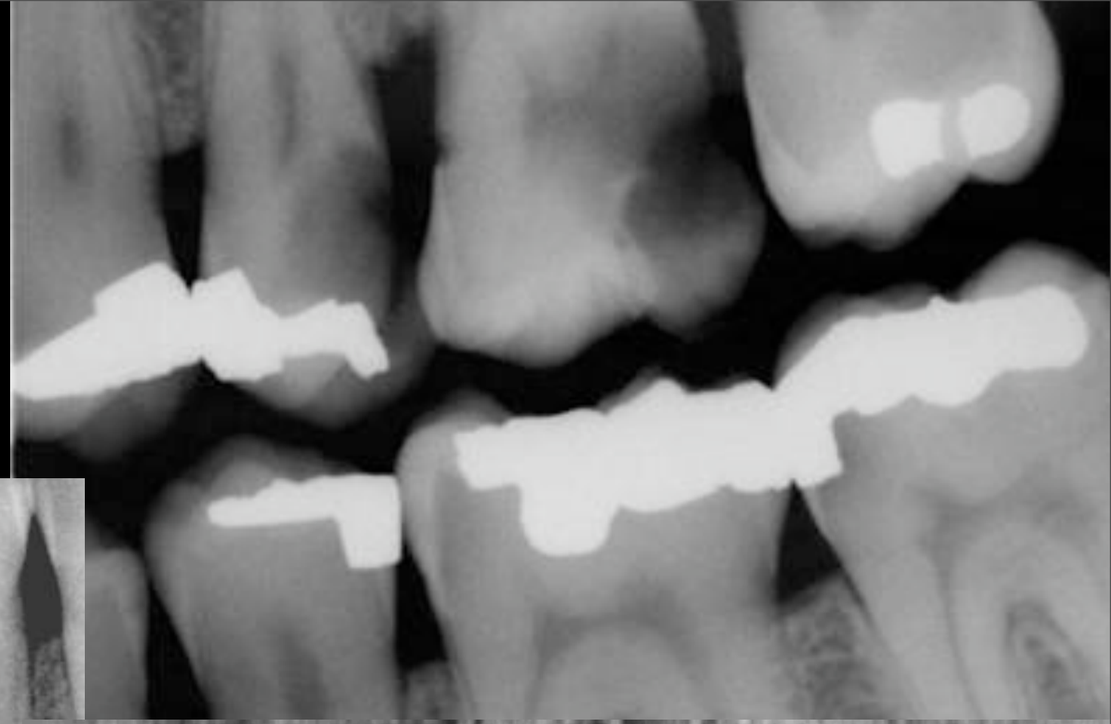

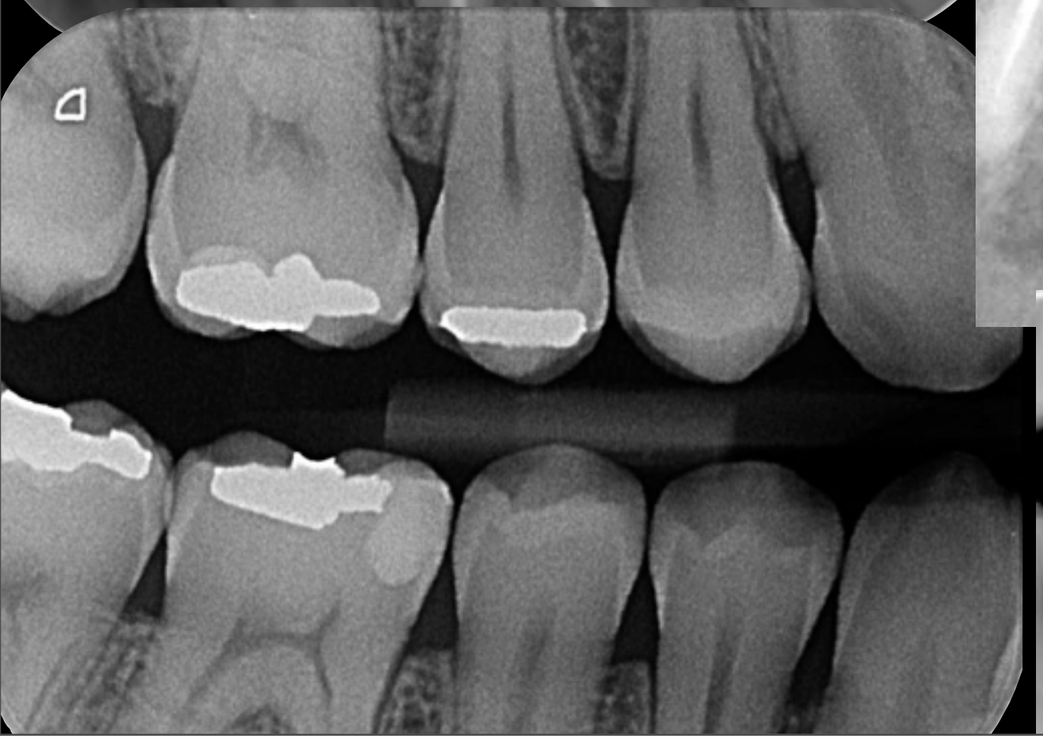

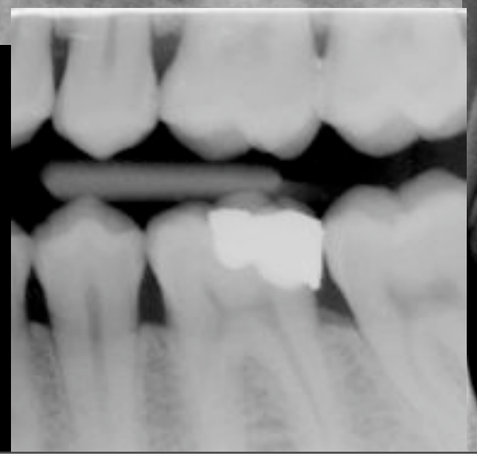

Carie secondaria

STUDI HANNO FATTO OTTURAZIONI LASCIANDO CARIE E DENTINA INFETTA MA SE MARGINI BEN SIGILLATI E SI È RIMOSSO BIOFILM RESPONSABILE DELL'ATTIVITÀ DELLA LESIONE QUESTA SI ARRESTA. RISULTATI POSITIVI A 10 ANNI

MERTZ-FAIRHURST

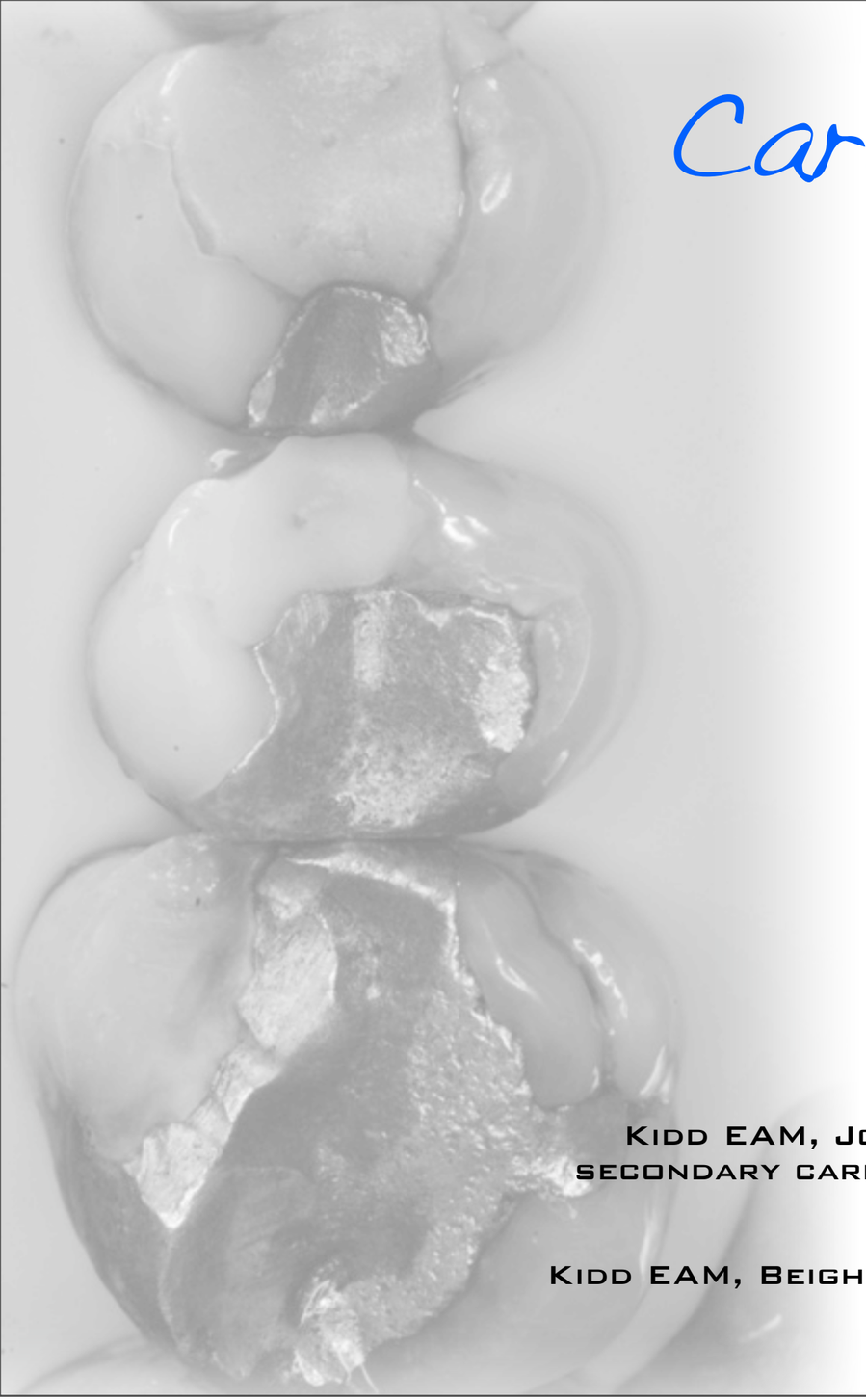

Carie secondaria

EVIDENZE CLINICHE E MICROBIOLOGICHE MOSTRANO CHE PICCOLI GAP E PIGMENTAZIONI AI MARGINI DI RESTAURI IN COMPOSITO E AMALGAMA NON SONO SICURI INDICATORI DI CARIE SECONDARIA

Kidd EAM, Joyston-Bechal S, Beighton D. Marginal ditching and staining as a predictor of secondary caries around amalgam restorations: a clinical and microbiological study. J Dent Res 1995;75:1206-11.

Kidd EAM, Beighton D. Prediction of secondary caries around tooth-coloured restorations: a clinical and microbiological study. J Dent Res 1996;75:1942-6.

Carie secondaria

CARIE SECONDARIA IN AREE RISTAGNO PLACCA
QUINDI IN MARGINI CERVICALE,
DIFFICILE SI FORMI IN AREE OCCLUSALI PERCHÈ FACILMENTE DETERGIBILI,
OLTRE AD AUTODETERSIONE DA MASTICAZIONE

DISCOLORAZIONE MARGINALE È SOLO MICROLEAKAGE MA NON CARIE SECONDARIE

EDWINA KIDD

Annual Failure Rate

3.0% (1.9) for amalgam restorations

2.2% (2.0) for direct composites

3.6% (4.2) for direct composites with inserts

1.1% (1.2) for compomer restorations

7.2% (5.6) for regular glass ionomer restorations

7.1% (2.8) for tunnel glass ionomers

6.0% (4.6) for ART glass ionomers

2.9% (2.6) for composite inlays

1.9% (1.8) for ceramic restorations

1.7% (1.6) for CAD/CAM ceramic restorations

1.4% (1.4) for cast gold inlays and onlays

Manhart J, Chen H, Hamm G, Hickel R. Buonocore Memorial Lecture. Review of the clinical survival of direct and indirect restorations in posterior teeth of the permanent dentition. Oper Dent. 2004 Sep-Oct;29(5):481-508.

Annual Failure Rate

PRINCIPALI CAUSE FALLIMENTO ERANO CARIE SECONDARIE, FRATTURE, DEFICIT MARGINALI, USURA E SENSIBILITÀ POST-OP, PULPITE E NECROSI

ESTETICA

Manhart J, Chen H, Hamm G, Hickel R. Buonocore Memorial Lecture. Review of the clinical survival of direct and indirect restorations in posterior teeth of the permanent dentition. Oper Dent. 2004 Sep-Oct;29(5):481-508.

Riparazione vs Sostituzione

QUANDO VIENE SOSTITUITO UN RESTAURO UNA SIGNIFICATIVA QUANTITÀ DI TESSUTO DENTARIO SANO VIENE RIMOSSO E LA CAVITÀ ALLARGATA

Manhart J, Chen H, Hamm G, Hickel R. Buonocore Memorial Lecture. Review of the clinical survival of direct and indirect restorations in posterior teeth of the permanent dentition. Oper Dent. 2004 Sep-Oct;29(5):481-508.

Riparazione vs Sostituzione

IL COSTO DI UNA SOSTITUZIONE DI UN RESTAURO È PIÙ ELEVATO DEL COSTO DI TRATTAMENTI ALTERNATIVI COME RIPARAZIONI, SIGILLATURE, RIFINITURA, LUCIDATURA...

QUESTI TRATTAMENTI ALTERNATIVI AUMENTANO LA LONGEVITÀ DI RESTAURI IN AMALGAMA E COMPOSITO

G. Moncada, J. Martin, E. Fernandez, M.C. Hempel, I.A. Mjor, V.V. Gordan: Sealing, refurbishment and repair of Class I and Class II defective restorations: a three-year clinical trial. J Am Dent Assoc, 140 (2009), pp. 425–432

Riparazione vs Sostituzione

ANCHE SE QUESTI TRATTAMENTI ALTERNATIVI PIÙ CONSERVATIVI MOSTRANO RISULTATI PROMETTENTI CI SONO IN LETTERATURA POCHISSIMI STUDI LONGITUDINALI CHE CONFRONTINO RIPARAZIONI CON SOSTITUZIONI, E NON CI SONO STUDI CON FOLLOW-UP SUPERIORE AI 7 ANNI

E.M. Fernandez, J.A. Martin, P.A. Angel, I.A. Mjor, V.V. Gordan, G.A. Moncada. Survival rate of sealed, refurbished and repaired defective restorations: 4-year follow-up. Braz Dent J, 22 (2011), pp. 134–139

V.V. Gordan, J.L Riley 3rd, P.K. Blaser, E. Mondragon, C.W. Garvan, I.A. Mjor. Alternative treatments to replacement of defective amalgam restorations: results of a seven-year clinical study. J Am Dent Assoc, 142 (2011), pp. 842–849

Riparazione vs Sostituzione

NELLE UNIVERSITÀ NEI PROGRAMMI DI CONSERVATIVA VIENE DATO POCO SPAZIO ALL'INSEGNAMENTO DI QUESTI TRATTAMENTI ALTERNATIVI

I.R. Blum, C.D. Lynch, A. Schriever, D. Heidemann, N.H. Wilson. Repair versus replacement of defective composite restorations in dental schools in Germany. Eur J Prosthodont Restor Dent, 19 (2011), pp. 56–61

sabato 1 febbraio 2014

sabato 1 febbraio 2014

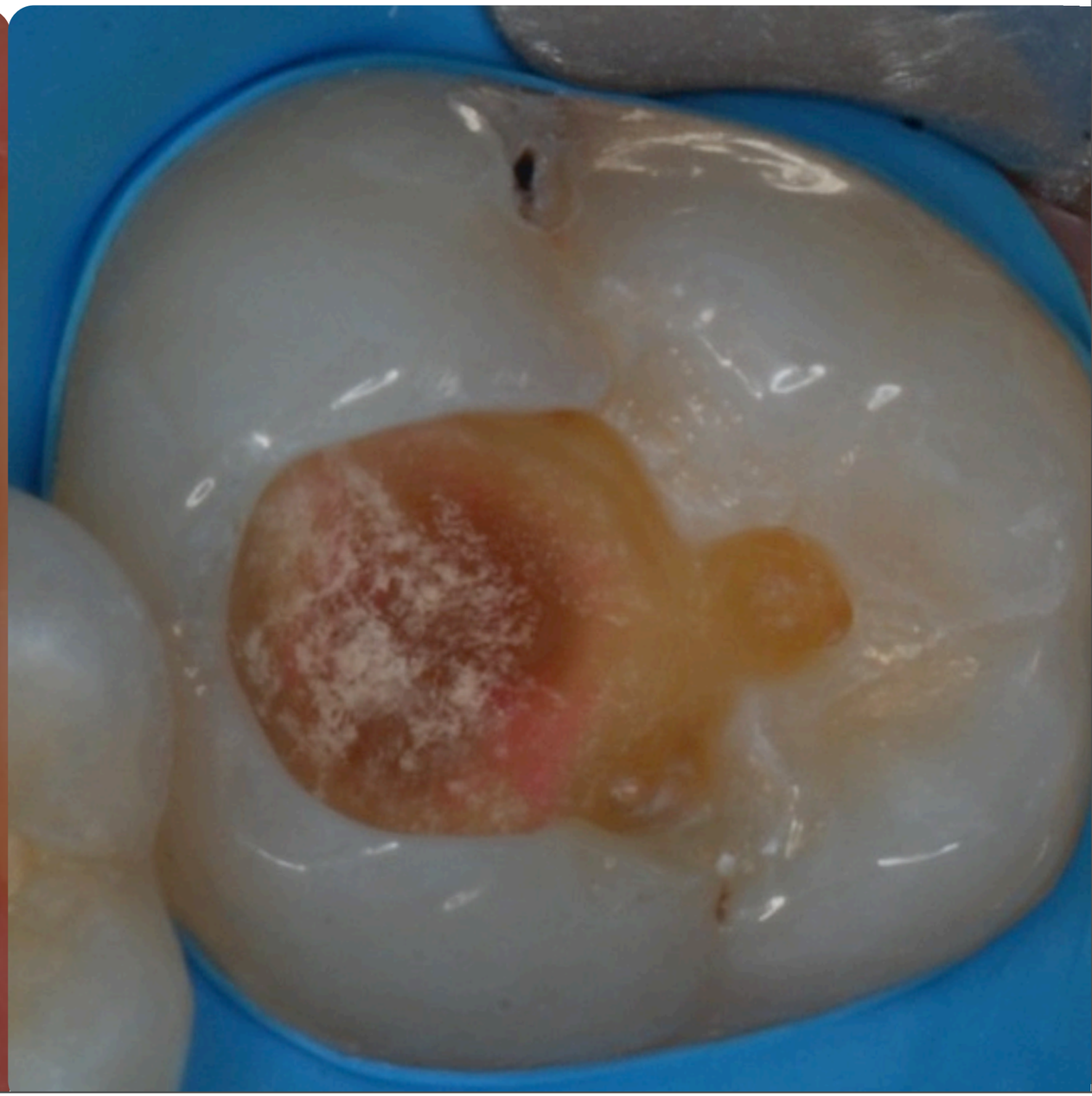

sabato 1 febbraio 2014

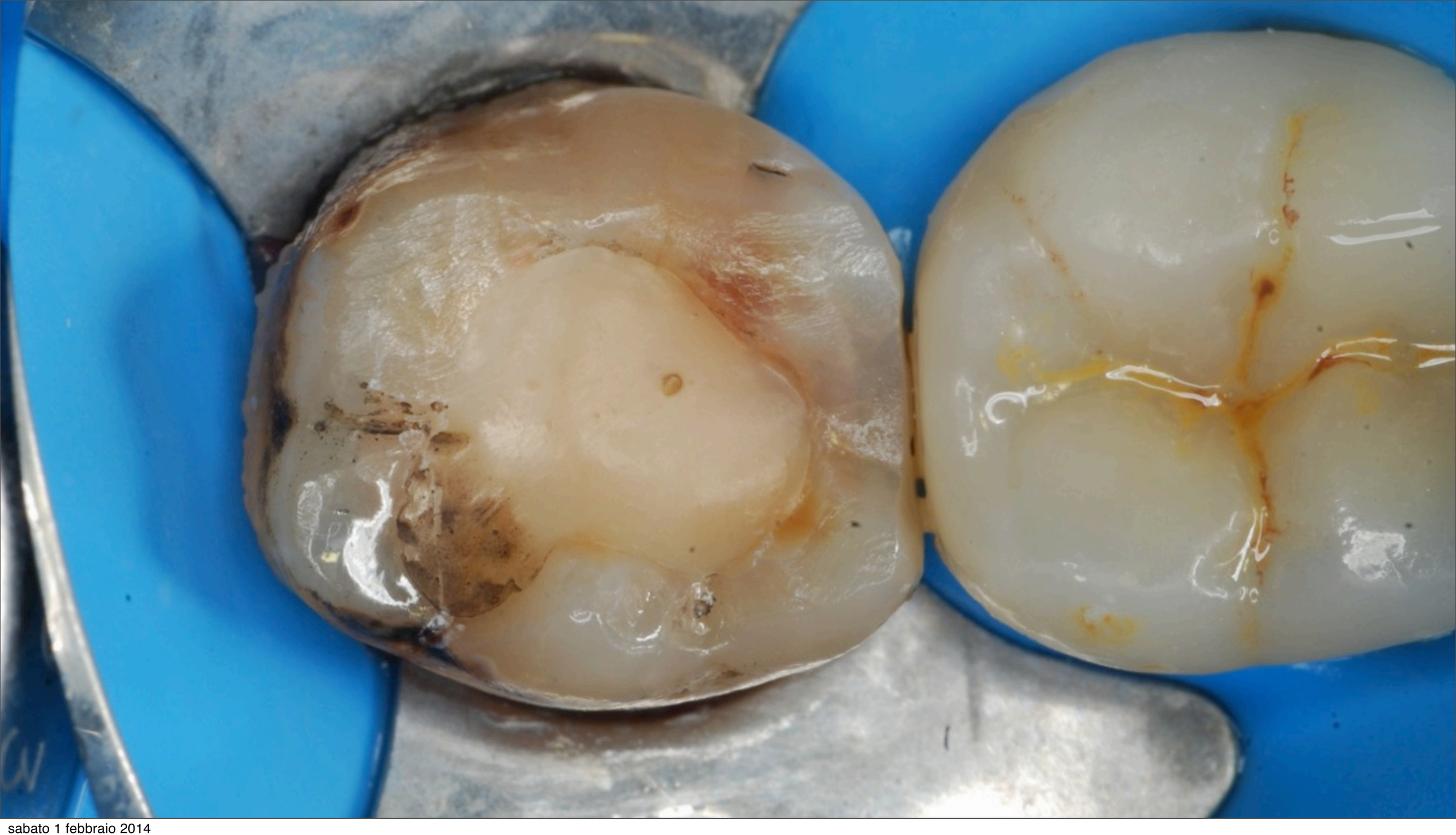

sabato 1 febbraio 2014

sabato 1 febbraio 2014

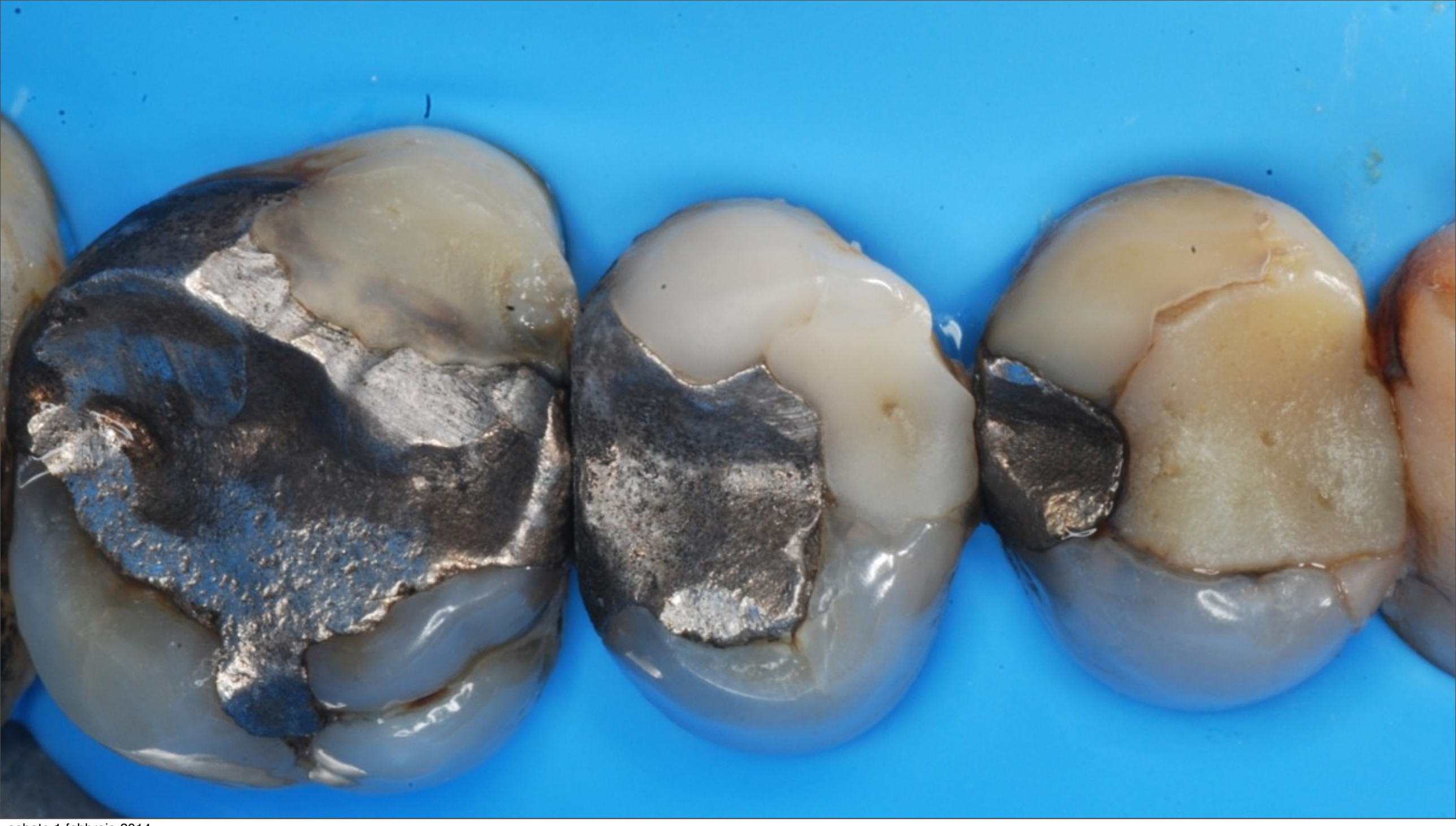

sabato 1 febbraio 2014

sabato 1 febbraio 2014