UNIVERSITA' DI TORINO
FACOLTA' DI MEDICINA E CHIRURGIA
CORSO DI LAUREA IN IGIENE DENTALE

CORSO INTEGRATO DI SCIENZE DELL'IGIENE DENTALE 2

CONSERVATIVA

"Le Anomalie Dentarie"

Dr.ssa Allegra Comba

Le Anomalie Dentarie

Le anomalie dentarie sono malformazioni craniofacciali di forma, funzione e posizione dei denti

Cause:

1. Fattori intrinseci: difetti genetici ereditari o spontanei
2. Fattori estrinseci: ambientali, traumatici o nutrizionali

Dr.ssa Allegra Comba

Le Anomalie Dentarie

Fasi di sviluppo del dente	*Anomalie dentarie*
Formazione della lamina dentale	- Anodontia - Duplicazione delle arcate dentarie
Iniziazione e proliferazione	- Ipo-anodontia - Sovrannumerari - Fusioni - Concrescenze - Coalescenze
Istodifferenziazione	- Odontodisplasia regionale
Morfodifferenziazione	- Anomalie di volume - Anomalie di forma
Apposizione	- Dentina - Smalto
Calcificazione	- Difetti dello smalto
Eruzione	- Eruzioni premature, ritardate, ectopiche - Denti natali, neonatali - cisti da eruzione - Inclusioni, ritenzioni, trasposizioni - Arresti di sviluppo radicolare da patologie sistemiche

Dr.ssa Allegra Comba

Le Anomalie Dentarie

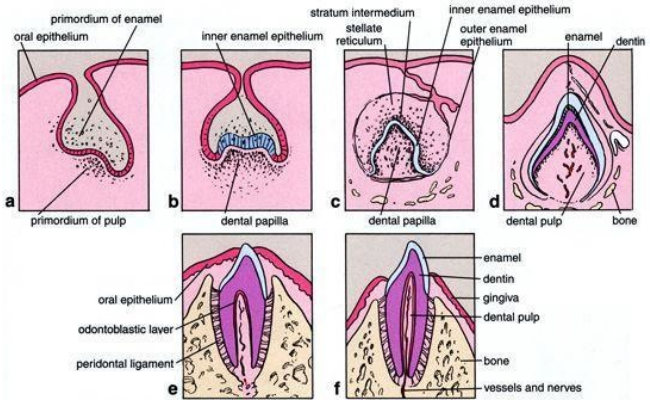

Dr.ssa Allegra Comba

Le Anomalie Dentarie

Classificazione:

Alterazioni da cause ambientali:

A **Effetti sulla struttura dentaria (localizzati o sistemici)**
. Sviluppo
- Ipoplasia di Turner
- Ipomineralizzazione dei primi molari
- Ipoplasia per trattamenti antineoplastici
- Fluorosi

B **Perdita post-sviluppo di sostanza dentaria**
. Consunzione dentaria
- Attrizione
- Erosione
- Abrasione
- Abfrazione

. Riassorbimento esterno ed interno

C **Discromie**
. Intrinseche
. Estrinseche

D **Disturbi eruttivi localizzati**
. Anchilosi
. Impattamento

Le Anomalie Dentarie

Classificazione:

Alterazioni dello sviluppo:

A **Numero dei denti**
. Ipodontia
. Iperdontia

B **Dimensioni dei denti**
. Microdontia
. Macrodontia

C **Forma dei denti**
.Geminazione, fusione, concrescenza
. Cuspidi accessorie
. Dens invaginatus
. Smalto ectopico
. Taurodontismo
. Ipercementosi
. Dilacerazione
. Radici sovrannumerarie

D **Nella struttura dei denti**
. Amelogenesi imperfecta
. Dentinogenesi imperfecta
. Displasia dentinale
. odontodisplasia topica

Le Anomalie Dentarie

Effetti sulla struttura dentaria: Sviluppo

IPOPLASIA DI TURNER

Frequente causa di difetti dello smalto dei denti permanenti dovuto ad un processo flogistico periapicale dei corrispondenti denti decidui.

Il tipo e la gravità del difetto variano a seconda dello stadio di sviluppo del dente, della durata del processo flogistico, la virulenza dell'agente patogeno e le difese dell'ospite.

A differenza di altre anomalie dentarie, spesso un solo elemento dell'arcata dentaria è coinvolto.

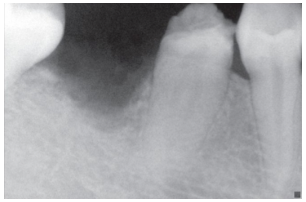

Geetha Priya PR, John JB, Elango I. Turner's hypoplasia and non-vitality: a case report of sequelae in permanent tooth. Contemp Clin Dent. 2010 Oct;1(4):251-4. doi: 10.4103/0976-237X.76395. PubMed PMID: 22114432; PubMed Central PMCID: PMC3220148.

Le Anomalie Dentarie

Effetti sulla struttura dentaria: Sviluppo

IPOPLASIA DI TURNER

Il difetto dello smalto si presenta come un'area piccola e circoscritta di discromia bianca, gialla o marrone, oppure come una discromia marrone con grave ipoplasia che coinvolge l'intera corona.

I denti più colpiti risultano essere i premolari permanenti.

Il trauma della dentizione decidua può causare un quadro simile a quello dell'ipoplasia di Turner.

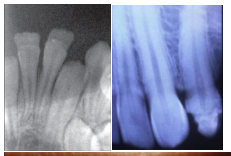

Geetha Priya PR, John JB, Elango I. Turner's hypoplasia and non-vitality: a case report of sequelae in permanent tooth. Contemp Clin Dent. 2010 Oct;1(4):251-4. doi: 10.4103/0976-237X.76395. PubMed PMID: 22114432; PubMed Central PMCID: PMC3220148.

Le Anomalie Dentarie

Effetti sulla struttura dentaria: Sviluppo

IPOMINERALIZZAZIONE DEI PRIMI MOLARI

E' un'anomalia quantitativa e qualitativa della struttura dello smalto a carico dei primi molari permanenti ad eziologia ignota. Colpisce i denti che si formano durante gli ultimi tre mesi di gravidanza e i primi 4 anni di vita.

1: Tunc ES, Ulusoy AT, Bayrak S, Cankaya S. Dental development in children with severe molar-incisor hypomineralization in Samsun, Turkey. J Oral Sci. 2013 Sep;55(3):203-7. PubMed PMID: 24042586.

Le Anomalie Dentarie

Effetti sulla struttura dentaria: Sviluppo

IPOMINERALIZZAZIONE DEI PRIMI MOLARI

Il difetto può essere bianco, giallo o marrone con una netta demarcazione rispetto al tessuto sano circostante. Il tessuto dentario ipomineralizzato dei molari ha una consistenza soffice e friabile.
In alcuni casi è associata a ipomineralizzazione degli incisivi.

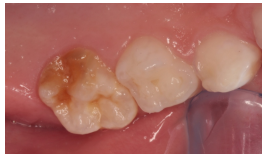

1: Tunc ES, Ulusoy AT, Bayrak S, Cankaya S. Dental development in children with severe molar-incisor hypomineralization in Samsun, Turkey. J Oral Sci. 2013 Sep;55(3):203-7. PubMed PMID: 24042586.

Dr.ssa Allegra Comba

Le Anomalie Dentarie

Effetti sulla struttura dentaria: Sviluppo

IPOMINERALIZZAZIONE DEI PRIMI MOLARI

I giovani pazienti affetti da ipomineralizzazione dei molari riferiscono spesso spiccata sensibilità termica.
Il tessuto ipomineralizzato, esposto al cavo orale, ha un maggiore rischio di sviluppare carie.

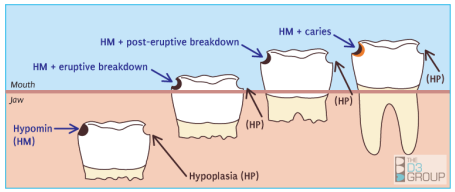

The defective molar enamel is intact until the time of eruption but is soft and porous. These mineral deficiencies (porosities) may cause plaque retention and the sensitivity that make children to avoid dental hygiene tend to increase stagnation of food. In addition, enamel breakdown leading to unprotected dentin and caries can develop easily

Weerheijm KL. Molar incisor hypomineralisation (MIH). Eur J Paediatr Dent. 2003 Sep;4(3):114-20. Review.

Dr.ssa Allegra Comba

Le Anomalie Dentarie

Effetti sulla struttura dentaria: Sviluppo

IPOMINERALIZZAZIONE DEI PRIMI MOLARI

Le procedure conservative su questi elementi sono molto complesse ed hanno una longevità nel tempo inferiore a quelle su denti sani a causa della ridotta forza di adesione su tessuto ipomineralizzato.

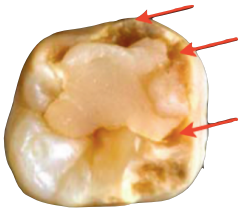

PREVENZIONE IMPORTANTISSIMA!!!

Controlli Fluoro Sigillature

Jeremias F, de Souza JF, Silva CM, Cordeiro Rde C, Zuanon AC, Santos-Pinto L. Dental caries experience and molar-incisor hypomineralization. Acta Odontol Scand. 2013 May-Jul;71(3-4):870-6. doi: 10.3109/00016357.2012.734412. Epub 2013 Jan 28. PubMed PMID: 23351220.

Dr.ssa Allegra Comba

Le Anomalie Dentarie

Effetti sulla struttura dentaria: Sviluppo

IPOPLASIA PER TRATTAMENTI ANTINEOPLASTICI

La terapia antineoplastica ha gravi effetti sui bambini di età inferiore ai 12 anni. Possono essere coinvolte sia la radioterapia che la chemioterapia, ma la prima ha effetti più dannosi sulle strutture dentarie.
Anche bassi dosaggi 0,72 Gy sono associati a malformazioni smalto dentinali

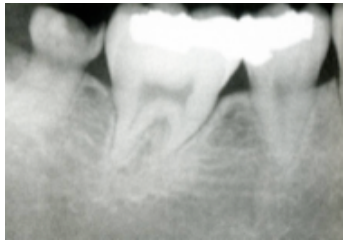

γ irradiation
The process by which an item is exposed to hight energy photons, deriving from the unstable nuclei of radioactive isotopes

Takinami S, Kaga M, Yamata H, Kure A, Oguchi H, Yabuda M. Radiation-induced hypoplasia of the teeth and mandible. A case report. Oral Surg Oral Med Oral Pathol. 1994 Sep;78(3):382-4. PubMed PMID: 7970602.

Le Anomalie Dentarie

Effetti sulla struttura dentaria: Sviluppo

FLUOROSI

- 1901 vengono descritte da F.S McKay particolari alterazioni dentali molto diffuse suggerendo come agente causale l'acqua della zona (Colorado)
- 1909 F.L Robertson rileva sintomi simili nei propri pazienti (Arkansas)
- 1930 H.V Churchill, chimico, scopre un altissimo dosaggio di fluoro nelle acque potabili e contatta McKay x analizzare l'acqua di Colorado Springs
- 1931 Si indaga sull'associazione tra fluorosi e carie
- Anni '30 Primo Trial Clinico in Michigan: acqua a 1 ppm di fluoro riduce la prevalenza di carie dal 50 al 70%
- 1962 Fluorizzazione delle acque negli USA con un range compreso tra 0,7 e 1,2 ppm
- 1999 United States Centres for Desease Control and Prevention dichiara che la fluorizzazione delle acque è uno dei 10 più grandi successi in ambito di Sanità Pubblica del XX secolo

Le Anomalie Dentarie

Effetti sulla struttura dentaria: Sviluppo

FLUOROSI

La fluorosi è una condizione che deriva dall'eccessiva assunzione di fluoro durante l'infanzia che porta alla formazione di difetti dello smalto. L'aumentato contenuto di fluoro sembra causare un'alterazione metabolica degli ameloblasti, che porta alla produzione di una matrice difettosa e ad una calcificazione erronea dei denti.

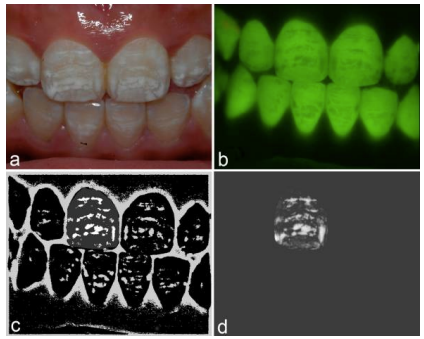

Dental fluorosis in populations from Chiang Mai, Thailand with different fluoride exposures - Paper 2: The ability of fluorescence imaging to detect differences in fluorosis prevalence and severity for different fluoride intakes from water
Michael G McGrady, Roger P Ellwood, Patcharawan Sribilapanan, Narumanas Korwanich, Andrew Taylor, Michaela Goodwin, Iain A Pretty
BMC Oral Health. 2012; 12: 33. Published online 2012 August 21.

Le Anomalie Dentarie

Effetti sulla struttura dentaria: Sviluppo

FLUOROSI

Assunzioni di fluoro maggiori alla dose attualmente consigliata di 1 mg/die evolvono nell'accumulo di proteine come l'amelogenina che portano alla formazione di uno smalto dentale con macchie bianco gesso. Tale accumulo predispone il paziente ad un elevato rischio di carie.
Altri effetti collaterali sistemici si hanno in caso di grave intossicazioni e per assunzione di dosi massicce di fluoro.

Le Anomalie Dentarie

Effetti sulla struttura dentaria: Sviluppo

FLUOROSI

L'amelogenina e le altre proteine della matrice sono idrolizzate dalle proteinasi della matrice durante la formazione dello smalto permettendo la sostituzione delle proteine della matrice con una struttura organizzate di idrossiapatite.
L'effetto dell'assunzione di fluoro sulla diminuzione dell'azione delle proteinasi è correlata all'accumulo di amelogenina durante la fase di maturazione in maniera proporzionale alla quantità di fluoro ingerito.

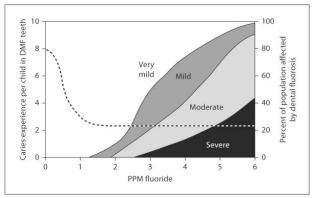

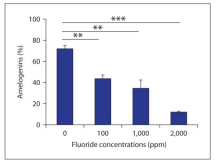

Note the decreased degradation of amelogenin from the apatite crystal surface as the concentration of fluoride in the apatite increases.

Localization of EMSP1 expression during tooth formation and cloning of mouse cDNA.
Hu JC, Ryu OH, Chen JJ, Uchida T, Wakida K, Murakami C, Jiang H, Qian Q, Zhang C, Ottmers V, Bartlett JD, Simmer JP
J Dent Res. 2000 Jan; 79(1):70-6.
Effects of fluoride on protein secretion and removal during enamel development in the rat.
Den Besten PK
J Dent Res. 1986 Oct; 65(10):1272-7.

Le Anomalie Dentarie

Effetti sulla struttura dentaria: Sviluppo

FLUOROSI

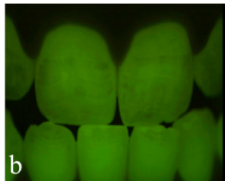

Il quadro clinico è caratterizzato da aree opache dello smalto, con o senza zone di discromia giallo-brunastra.
Non essendo tali segni patognonomici, per porre la diagnosi occorre accertare la distribuzione bilaterale e simmetrica delle lesioni e la reale esposizione ad un eccesso di fluoro.

Chronic Fluoride Toxicity: Dental Fluorosis
Pamela DenBesten, Wu Li
Monogr Oral Sci. Author manuscript; available in PMC 2012 September 4.Published in final edited form as: Monogr Oral Sci. 2011; 22: 81-96. Published online 2011 June 23. doi: 10.115

Le Anomalie Dentarie

Effetti sulla struttura dentaria: Sviluppo

FLUOROSI

Fluorosis index of H.T. Dean (1942)

Score	Criteria
Normal (0)	The enamel represents the usual translucent semivitriform type of structure. The surface is smooth, glossy, and usually of a pale creamy white color.
Questionable (0.5)	The enamel discloses slight aberrations from the translucency of normal enamel, ranging from a few white flecks to occasional white spots. This classification is utilized in those instances where a definite diagnosis of the mildest form of fluorosis is not warranted and a classification of 'normal' is not justified.
Very mild (1)	Small opaque, paper white areas scattered irregularly over the tooth but not involving as much as 25% of the tooth surface. Frequently included in this classification are teeth showing no more than about 1–2 mm of white opacity at the tip of the summit of the cusps of the bicuspids or second molars.
Mild (2)	The white opaque areas in the enamel of the teeth are more extensive but do not involve as much as 50% of the tooth.
Moderate (3)	All enamel surfaces of the teeth are affected, and the surfaces subject to attrition show wear. Brown stain is frequently a disfiguring feature.
Severe (4)	Includes teeth formerly classified as 'moderately severe and severe.' All enamel surfaces are affected and hypoplasia is so marked that the general form of the tooth may be affected. The major diagnostic sign of this classification is discrete or confluent pitting. Brown stains are widespread and teeth often present a corroded-like appearance.

Chronic Fluoride Toxicity: Dental Fluorosis
Pamela DenBesten, Wu Li
Monogr Oral Sci. Author manuscript; available in PMC 2012 September 4.Published in final edited form as: Monogr Oral Sci. 2011; 22: 81-96. Published online 2011 June 23. doi: 10.115

Le Anomalie Dentarie

Perdita post-sviluppo di sostanza dentaria: Consunzione

La prevalenza della perdita di sostanza dentaria varia a seconda degli studi dal 5 all'85 %

Author	Reference	Size of Sample	Prevalence of Wear of Enamel
Bergström and Lavstedt	*Community Dent Oral Epidemiol*, 1979	818	30%
Smith and Robb	*J Oral Rehabil*, 1996	1007	N/A
Bartlett *et al.*	*Br Dent J*, 1998	210	20-30%
Piotrowski *et al.*	*J Am Dent Assoc*, 2001	32	100%
Aw *et al.*	*J Am Dent Assoc*, 2002	57	100%
Oginni *et al.*	*Int Dent J*, 2003	106	62.3%
Borcic *et al.*	*J Oral Rehabil*, 2004	1002	13%

Bergström J, Lavstedt S (1979). An epidemiologic approach to toothbrushing and dental abrasion. Community Dent Oral Epidemiol. 7:57-64.
Oginni AO, Olusile AO, Udoye CI (2003). Non-carious cervical lesions in a Nigerian population: abrasion or abfraction? Int Dent J 53:275-279.
Levitch LC, Bader JD, Shugars DA, Heymann HO (1994). Non-carious cervical lesions. J Dent 22:195-207.
Piotrowski BT, Gillette WB, Hancock EB (2001). Examining the prevalence and characteristics of abfractionlike cervical lesions in a population of US veterans. J Am Dent Assoc 132:1694-1701.

Le Anomalie Dentarie

Perdita post-sviluppo di sostanza dentaria: Consunzione

ATTRIZIONE

Definita come la perdita di smalto, dentina o restauro dovuto al contatto dente-dente durante l'occlusione o la masticazione.
Entro certi limiti è un processo fisiologico che si rende più evidente con l'eta.
Faccette di usura ampie, lisce e lucenti.
Esposizione pulpare e sensibilità sono rare a causa della lentezza del fenomeno.

Può essere accelerata da:

- Qualità dello smalto
- Precontatti
- Bruzismo

Bartlett Dw, Shah P. A critical review of non-carious cervical (wear) lesions and the role of abfraction, erosion, and abrasion. J Dent Res. 2006 Apr;85(4):306-12. Review. PubMed PMID: 16567549.
Pindborg JJ (1970). Pathology of the dental hard tissues. 1st ed. Copenhagen: Munksgaard.

Le Anomalie Dentarie

Perdita post-sviluppo di sostanza dentaria: Consunzione

ABRASIONE

Definita come la perdita di sostanza dentaria per cause diverse dal contatto dentario. Sono lesioni causate dall'azione meccanica di agenti esterni. La causa più frequeste sembra essere l'utilizzo di dentifrici inadeguati e una tecnica di spazzolamento errata. Tuttavia anche le abitudini viziate quali ad esempio l'onicofagia possono essere causa di abrasione dentaria. Esposizione pulpare e sensibilità sono rare a causa della lentezza del fenomeno.

Bartlett Dw, Shah P. A critical review of non-carious cervical (wear) lesions and the role of abfraction, erosion, and abrasion. J Dent Res. 2006 Apr;85(4):306-12. Review. PubMed PMID: 16567549.

Dr.ssa Allegra Comba

Le Anomalie Dentarie

Perdita post-sviluppo di sostanza dentaria: Consunzione

EROSIONE

L'erosione è la perdita di struttura dentaria causata da agenti o processi chimici non batterici.
L'iposcialia è considerato un fattore predisponente. La perdita di sostanza ha luogo sulle superfici dove non giunge abbondante secreto salivare dalle ghiandole sottomandibolari e parotidi.

Bartlett Dw, Shah P. A critical review of non-carious cervical (wear) lesions and the role of abfraction, erosion, and abrasion. J Dent Res. 2006 Apr;85(4):306-12. Review. PubMed PMID: 16567549.

Dr.ssa Allegra Comba

Le Anomalie Dentarie

Perdita post-sviluppo di sostanza dentaria: Consunzione

EROSIONE

L'erosione è ulteriormente classificata in INTRINSECA ed ESTRINSECA a seconda della fonte acida. Le fonti intrinseche di acidi originano dallo stomaco e sono associate con i disordini alimentari (anoressia e bulimia) o con il reflusso gastro-esofageo.
Le fonti estrinseche sono gli acidi contenuti nella dieta.

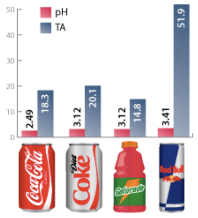

pH measures acid strength, and TA measures the amount of acid present. The greater the TA, the longer time it will take for the saliva to restore the mouth to a neutral pH value. A neutral pH is where acid can't attack and damage tooth structure. Carbonated cola beverages, sports and high-energy drinks have been reported to have a low pH and a high TA.

Bartlett Dw, Shah P. A critical review of non-carious cervical (wear) lesions and the role of abfraction, erosion, and abrasion. J Dent Res. 2006 Apr;85(4):306-12. Review. PubMed PMID: 16567549.

Dr.ssa Allegra Comba

Le Anomalie Dentarie

Perdita post-sviluppo di sostanza dentaria: Consunzione

ABFRAZIONE

Si riferisce alla perdita di sostanza dovuta a carichi occlusali che determinano ripetute flessioni dentali che sgretolano lo smalto lontano dal punto di applicazione della forza.

Il segno tipico è una perdita di sostanza profonda, stretta a forma di cuneo, spesso reperibile su denti singoli.

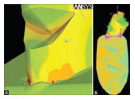

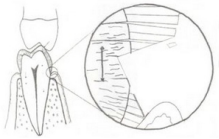

Bartlett DW, Shah P. A critical review of non-carious cervical (wear) lesions and the role of abfraction, erosion, and abrasion. J Dent Res. 2006 Apr;85(4):306-12. Review. PubMed PMID: 16567549.

Le Anomalie Dentarie

Perdita post-sviluppo di sostanza dentaria: Riassorbimento interno/esterno

Secondo il Glossary of American Association of Endodontist, il riassorbimento è definito come una condizione associata sia ad un processo patologico che a fisiologico risultante nella perdita di dentina, cemento o osso. Il riassorbimento fisiologico si vede nei denti decidui e permette la loro esfoliazione e l'eruzione del permanente. Il riassorbimento patologico avviene come conseguenza di traumi, movimenti ortodontici, infezioni croniche della polpa o delle strutture parodontali.

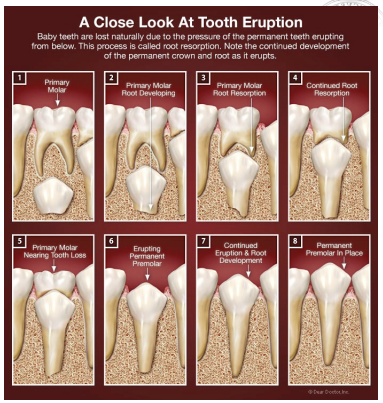

1. Ne RF, Witherspoon DE, Gutmann JL. Tooth resorption. Quintessence Int. 1999;30:9-25. [PubMed: 10323155]
2. Hadzopakis Haliberdallis E. Physiologic root resorption in primary teeth: Molecular and histological events. J Oral Sci. 2007;49:1-12. [PubMed: 17429176]
3. Patel S, Kanagasingam S, Pitt Ford T. External cervical resorption: A review. J Endod. 2009;35:616-25. [PubMed: 19410071]

Le Anomalie Dentarie

Perdita post-sviluppo di sostanza dentaria: Riassorbimento interno/esterno

RIASSORBIMENTO INTERNO

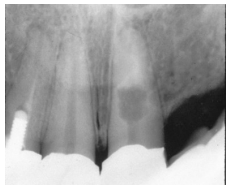

Perdita di sostanza causata da cellule interne alla polpa canalare in seguito ad insulto fisico o carioso. Solitamnete asintomatica e reperita durante esami radiografici di routine

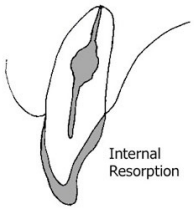

Le Anomalie Dentarie

Perdita post-sviluppo di sostanza dentaria: Riassorbimento interno/esterno

RIASSORBIMENTO ESTERNO

Perdita di sostanza causata da cellule del legamento parodontale e colpisce le pareti esterne o laterali del dente. Frequentemente è causato da traumi, movimenti ortodontici o infezioni parodontali.

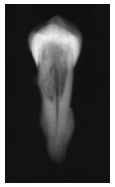

Le Anomalie Dentarie

Discromie

DISCROMIE ESTRINSECHE

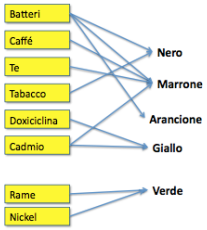

Le discromie estrinseche sono provocate da sostanze pigmentanti che si legano alla superficie esterna del dente mediante deboli forze (Van der Walls, elettrostatiche, legame idrogeno, etc.). Gli agenti coloranti sono cibi e bevande contenenti tannino (tè, caffè, liquirizia, vino rosso, etc.), fumo, collutori a base di clorexidina, sanguinarina e fluoruro stannoso e, infine, la placca e il tartaro. Tali decolorazioni possono essere rimosse o controllate con tecniche e strumenti di igiene orale professionale e domiciliare

NATHOO S.A., "The chemistry and mechanism of extrinsic and intrinsic discoloration", Journal of the American Dental Association, 1997, 128: 6-10.

Le Anomalie Dentarie

Discromie

DISCROMIE INTRINSECHE

Le discromie intrinseche sono causate da agenti cromogeni all'interno dello smalto o della dentina, cui possono legarsi in fase pre-eruttiva o post-eruttiva.

Le discromie intrinseche pre-eruttive sono imputate a tetraciclina, fluorosi, disordini ematologici o amelogenesi e dentinogenesi imperfette

Le discromie intrinseche post-eruttive sono causate da traumi, terapie endodontiche incongrue, cementi canalari, amalgama e invecchiamento.

NATHOO S.A., "The chemistry and mechanism of extrinsic and intrinsic discoloration", Journal of the American Dental Association, 1997, 128: 6-10.

Le Anomalie Dentarie

Discromie

DISCROMIE INTRINSECHE

Le Anomalie Dentarie

Discromie

DISCROMIE INTRINSECHE

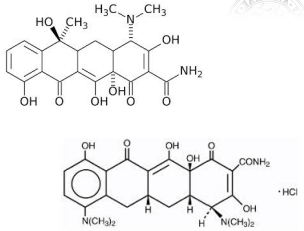

Tra i farmaci, le tetracicline sono certamente i più noti responsabili di gravi discromie dentarie. La gravità della discromia varia a seconda del dosaggio e del periodo di somministrazione.
La minociclina (derivato sintetico delle tetracicline) colpisce anche denti completamente formati a causa del suo tropismo per dentina, polpa e derma.
Dal 3 al 6% dei pazienti curati con minociclina sviluppa discromie.

NATHOO S.A., "The chemistry and mechanism of extrinsic and intrinsic discoloration", Journal of the American Dental Association, 1997, 128: 6-10.

Le Anomalie Dentarie

Disturbi eruttivi localizzati

IMPATTAMENTO

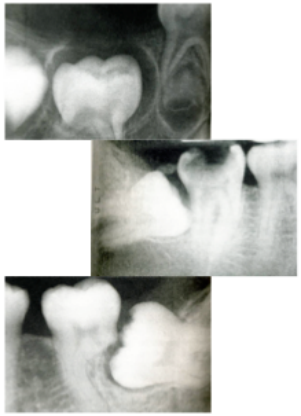

Cessazione della spinta eruttiva prima dell'eruzione del dente.

Cause:

- Affollamento
- Ipoplasia ossea
- Cisti e tumori
- Trauma
- Inspessimento tessuti sovrastanti il germe dentario
- Malattie sistemiche

Le Anomalie Dentarie

Disturbi eruttivi localizzati

ANCHILOSI

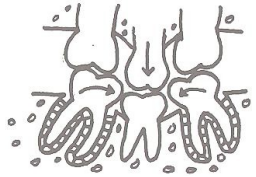

Cessazione della spinta eruttiva dopo l'eruzione. E' causata dalla fusione del cemento radicolare con l'osso alveolare.

La prevalenza nei bambini oscilla tra 1,3 e 8,9% ed è più rara sui denti permanenti.

Le Anomalie Dentarie

Alterazioni del numero dei denti

IPODONTIA

Per ipodontia si intende il mancato sviluppo di uno o più elementi dentari. Quando il numero di elementi mancanti è superiore o uguale a 6 si parla di oligodontia.
Prevalenza maggiore nel sesso femminile 1.5:1

- Ankyloglossia superior
- Böök
- Cockayne
- Coffin-Lowry
- Cranio-oculo-dental
- Crouzon
- Down
- Ectodermal dysplasia
- Ectodermal dysplasia, cleft lip, cleft palate
- Ehlers-Danlos
- Ellis-van Creveld
- Focal dermal hypoplasia
- Freire-Maia
- Frontometaphyseal dysplasia
- Goldenhar
- Gorlin
- Gorlin-Chaudhry-Moss
- Hallermann-Streiff
- Hanhart
- Hurler
- Hypoglossia-hypodactylia
- Incontinentia pigmenti
- Johanson-Blizzard
- Lipoid proteinosis
- Marshall-White
- Melanoleukoderma
- Monilethrix-anodontia
- Oral-facial-digital type I
- Otodental dysplasia
- Palmoplantar keratosis, hypotrichosis, cysts of eyelid
- Progeria
- Rieger
- Robinson
- Rothmund-Thomson
- Sturge-Weber
- Tooth-and-nail
- Turner

Geni certamente coinvolti:
PAX9 - MSX1 - AXIN2

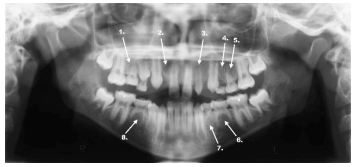

Amini F, Rakhshan V, Babaei P. Prevalence and pattern of hypodontia in the permanent dentition of 3374 Iranian orthodontic patients. Dent Res J (Isfahan). 2012 May;9(3):245-50. PubMed PMID: 23087726; PubMed Central PMCID: PMC3469887.

Le Anomalie Dentarie

Alterazioni del numero dei denti

IPODONTIA

Prevalence of hypodontia in different populations

Author	Year	Country	Sample type	Sample Size	Female (%)	Male (%)	M:F	Prevalence (%)
Nik-Hussein NN	1989	Malaysia	SC	1583	3.5	2.2	0.629	2.8
Aasheim *et al.*	1993	Norway	SC	1953	7.2	5.8	0.806	6.5
Sterzik *et al.*	1994	Germany	OP	3238	-	-	-	8.1
Ng'ang'a RN, Ng'ang'a PM	2001	Kenya	OP	615	5.3	7.2	1.358	6.3
Nordgarden *et al.*	2002	Norway	PuDP	430	5.1	4	0.784	4.5
Tavajohi-Kermani *et al.*	2002	USA	OP	1016	6.0	3.0	0.5	8.8
Silva Meza R	2003	Mexico	OP	668	-	-	-	2.7
Fekonja A	2005	Slovenia	OP	212	7.1	4.2	0.591	11.3
Endo *et al.*	2006	Japan	OP	3358	9.3	8.5	0.914	7.5
Sisman *et al.*	2007	Turkey	OP	2413	7.5	8.1	1.08	6.5
Altug-Atac AT, Erdem D	2007	Turkey	OP	3043	3.1	2.1	0.677	2.6
Goya *et al.*	2008	Japan	PeDP	2072	10.8	8.7	0.806	9.4
Chung *et al.*	2008	Korea	OP	1622	11.3	11.1	0.982	11.2
Celikoglu *et al.*	2010	Turkey	OP	3341	4.8	3.7	0.770	4.3
Gomes *et al.*	2010	Brazil	OP	1049	7.4	5.1	0.689	6.3
Tallón-Walton *et al.*	2010	Spain	PuDP	1518	6.9	7.7	1.116	7.25
Behr *et al.*	2011	Germany	OP	1353	12.5	9.9	0.694	11.3*

OP: orthodontic patients; SC: schoolchildren; PuDP: public dental patients; PeDP: pediatric dental patients; M:F: Male-to-female ratio * 12.63% missing prevalence, including oligodontia and cleft palate.

Amini F, Rakhshan V, Babaei P. Prevalence and pattern of hypodontia in the permanent dentition of 3374 Iranian orthodontic patients. Dent Res J (Isfahan). 2012 May;9(3):245-50. PubMed PMID: 23087726; PubMed Central PMCID: PMC3469887.

Le Anomalie Dentarie

Alterazioni del numero dei denti

IPERDONTIA

Per ipodontia si intende la presenza di uno o più elementi dentari sovrannumerari.
Rapporto maschi/femmine 2:1

- Apert
- Angio-osteohypertrophy
- Cleidocranial dysplasia
- Craniometaphyseal dysplasia
- Crouzon
- Curtius
- Down
- Ehlers-Danlos
- Ellis-van Creveld
- Fabry-Anderson
- Fucosidosis
- Gardner
- Hallermann-Streiff
- Incontinentia pigmenti
- Klippel-Trénaunay-Weber
- Laband
- Leopard
- Nance-Horan
- Oral-facial-digital types I and III
- Sturge-Weber
- Tricho-rhino-phalangeal

Geni certamente coinvolti:
PAX9 - MSX1 - AXIN2

Natal tooth

Le Anomalie Dentarie

Alterazioni del numero dei denti

IPERDONTIA

Secondo la zona di eruzione i sovrannumerari prendono il nome di
- Mesiodens
- Distodens
- Paramolare

Secondo la forma si suddividono in:
- Supplementari (simili ai denti normali)
- Rudimentali (morfologicamente anomali): Conoidi, tubercolati, molariformi

Nirmala SV, Mallineni SK, Nuvvula S. Pre-maxillary hypo-hyperodontia: report of a rare case. Rom J Morphol Embryol. 2013;54(2):443-5. PubMed PMID: 23771096.

Le Anomalie Dentarie

Alterazioni della dimensione dei denti

MICRODONTIA

Si parla di microdontia quando le dimensioni dei denti sono fisicamente inferiori alla norma. Solitamente colpisce singoli elementi dentari ed è generalizzata solo raramente in soggetti con sindrome di Down, nanismo ipofisario o altre sindromi ereditarie.

Prevalenza microdontia monodentale tra 0,8 e 8.4 %

Le Anomalie Dentarie

Alterazioni della dimensione dei denti

MACRODONTIA

Si parla di macrodontia quando le dimensioni dei denti sono fisicamente superiori alla norma.
Molto rara, spesso associata a gigantismo ipofisario, alla sindrome otodentale, al morbo di Klinefelter (XYY) e all'iperplasia della ghiandola pineale
La macrodontia monodentale è rara e riportata per canini e incisivi

Le Anomalie Dentarie

Alterazioni della forma dei denti

GEMINAZIONE

Si parla di geminazione quando si trova un singolo dente allargato che, se contato come uno, rientra nella normale formula dentaria.

La prevalenza nei caucasici varia tra 0.3 e 0.5% per i permanenti e 0.5-2.5% nei decidui.
Nei soggetti asiatici la prevalenza si attesta attorno al 5%.

Le Anomalie Dentarie

Alterazioni della forma dei denti

FUSIONE

Si parla di fusione quando si trova un singolo dente allargato che, se contato come uno, rivela l'assenza di un elemento nella normale formula dentaria

La prevalenza nei caucasici varia tra 0.3 e 0.5% per i permanenti e 0.5-2.5% nei decidui.
Nei soggetti asiatici la prevalenza si attesta attorno al 5%.

Le Anomalie Dentarie

Alterazioni della forma dei denti

CONCRESCENZA

Si definisce concrescenza l'assenza di soluzione di continuità a livello del cemento radicolare.

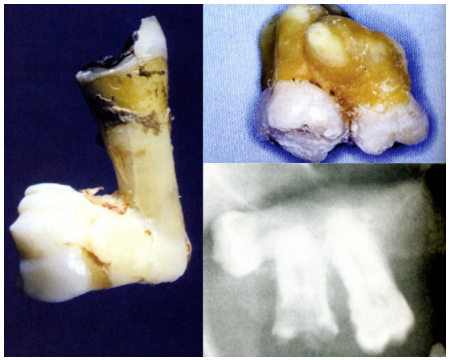

Il fenomeno avviene più frequentemente nelle regioni posteriori del mascellare superiore.

Le Anomalie Dentarie

Alterazioni della forma dei denti

CUSPIDI ACCESSORIE

Cuspide di Carabelli

Dens Evaginatus

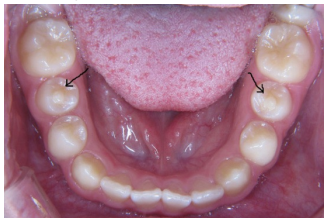

Cuspide ad artiglio (Talon cusp)

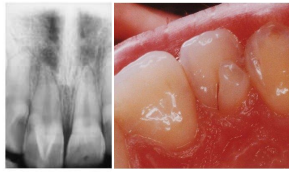

Le Anomalie Dentarie

Alterazioni della forma dei denti

DENS INVEGINATUS

Invaginazione dei tessuti dentari durante i primissimi stadi di sviluppo del dente, quando non è ancora iniziato il processo di calcificazione. Se l'invalidazione avviene a carico dell'organo dello smalto, si ha lo sviluppo di un dens in dente di tipo coronale; se l'introflessione si verifica a carico della papilla dentaria si origina un dens in dente del tipo radicolare.

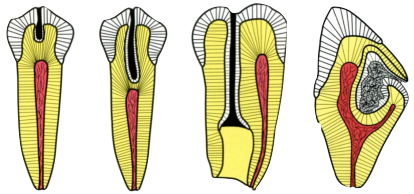

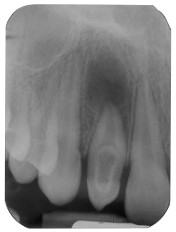

Kato H. Non-surgical endodontic treatment for dens invaginatus type III using cone beam computed tomography and dental operating microscope: a case report. Bull Tokyo Dent Coll. 2013;54(2):103-8. PubMed PMID: 23903581.

Dr.ssa Allegra Comba

Le Anomalie Dentarie

Alterazioni della forma dei denti

SMALTO ECTOPICO

Presenza di smalto in siti in cui normalmente non è presente.

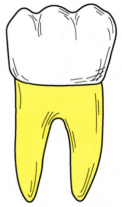

Normal cervical enamel

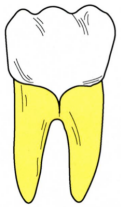

Cervical enamel extension

Perle dello smalto: radici di molari superiori con maggiore frequenza. Presenti anche nei decidui.

Estensioni cervicali dello smalto: più frequenti nei molari inferiori sulla faccia vestibolare. sono causa di perdita di attacco parodontale

Dr.ssa Allegra Comba

Le Anomalie Dentarie

Alterazioni della forma dei denti

TAURODONTISMO

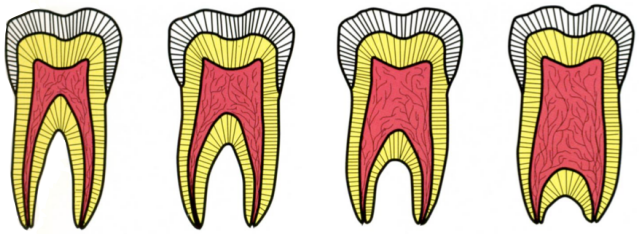

Normal cynodont | Mild hypotaurodont | Moderate mesotaurodont | Severe hypertaurodont

Allargamento del corpo della camera pulpare di un dente pluriradicolato. E' nota l'associazione con la labiopalatoschisi e l'ipodontia.
La condizione può essere sia unilaterale che bilaterale.

Dr.ssa Allegra Comba

Le Anomalie Dentarie

Alterazioni della forma dei denti

IPERCEMENTOSI

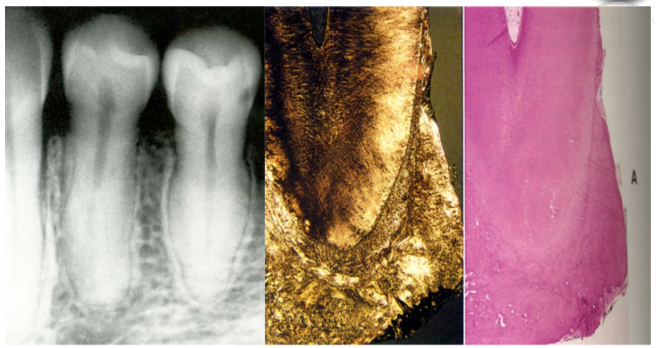

Patologia non neoplastica che comporta abnorme deposizione di cemento radicolare. Radiologicamente le radici hanno un aspetto a clava e sono circondate da un legamento parodontale trasparente con la lamina dura intatta.
Diagnosi differenziale con il cementoblastoma.

Dr.ssa Allegra Comba

Le Anomalie Dentarie

Alterazioni della forma dei denti

DILACERAZIONE

Anormale inclinazione della radice o della corona dentaria. L'eziologia è idiomatica ma sembra riconducibile alla dislocazione traumatica del germe parzialmente calcificato o alla presenza di neoformazioni benigne o maligne.

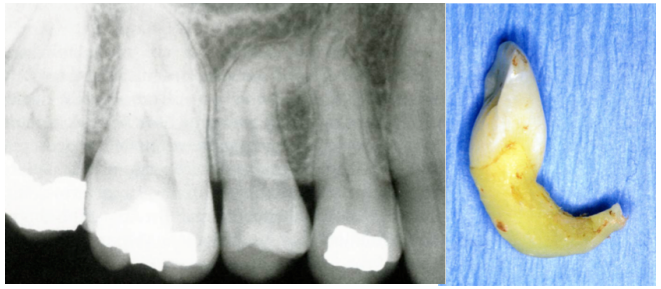

Le Anomalie Dentarie

Alterazioni della forma dei denti

RADICI SOPRANNUMERARIE

Le Anomalie Dentarie

Alterazioni della struttura dei denti

AMELOGENESI IMPERFETTA

Tipo	Forma	Caratteri specifici	Ereditarietà
IA	Ipoplastico	*Minus generalizzati*	AD
IB	Ipoplastico	*Minus localizzati*	AD
IC	Ipoplastico	*Minus localizzati*	ar
ID	Ipoplastico	*Liscio diffuso*	AD
IE	Ipoplastico	*Liscio diffuso*	X-linked D
IF	Ipoplastico	*Ruvido diffuso*	AD
IG	Ipoplastico	*Mancanza dello smalto*	ar
IIA	Ipomaturazione	*Pigmentazione diffusa*	ar
IIB	Ipomaturazione	*Diffusa*	X-linked r
IIC	Ipomaturazione	*A neve*	X-linked
IID	Ipomaturazione	*A neve*	AD?
IIIA	Ipocalcificato	*Diffuso*	AD
IIIB	Ipocalcificato	*Diffuso*	ar
IVA	Ipomaturazione-ipoplastico	*Associato al taurodontismo*	AD
IVB	Ipoplastico-ipomaturazione	*Associato al taurodontismo*	AD

Complesso di alterazioni genetiche dello sviluppo con esiti strutturali sullo smalto, in assenza di patologie sistemiche e solo occasionalmente in concomitanza di alterazioni in altri tessuti dentali, orali o extraorali (prevalenza 1:700 - 1:14000)

Amelogenesis imperfecta Peter JM Crawford[1], Michael Aldred[2] and Agnes Bloch-Zupan Orphanet Journal of Rare Diseases

Le Anomalie Dentarie

Alterazioni della struttura dei denti

AMELOGENESI IMPERFETTA

Phenotypic descriptions of amelogenesis imperfecta. Amelogenesis imperfecta may be subdivided at the clinical level into various forms depending on the type of defect and stages of enamel formation disturbed: hypoplastic (a, b, c, d), dysmineralised (e, f), hypomature (g, h). Note the pitted and ridged appearance of the enamel in a, the association of pitted enamel and open bite in b. c and d are slightly different phenotypic manifestations in a sister (showing a horizontal banding pattern) and brother. In the hypomineralised form (e and f) the enamel is rough, soft and discoloured. Amelogenesis imperfecta may be part of a syndrome as in f), a case of amelogenesis imperfecta and cone rod dystrophy. Various enamel defects (both hypoplastic and hypomineralised) may coexist in the same patient or even the same tooth (f). The hypomaturation forms (g, h) display an enamel of normal thickness and hardness but with a white-ish surface. They may be mistaken for fluorosis. (from A. Bloch-Zupan).

Le Anomalie Dentarie

Alterazioni della struttura dei denti

AMELOGENESI IMPERFETTA

Phenotypic descriptions of amelogenesis imperfecta. Amelogenesis imperfecta may be subdivided at the clinical level into various forms depending on the type of defect and stages of enamel formation disturbed: hypoplastic (a, b, c, d), dysmineralised (e, f), hypomature (g, h). Note the pitted and ridged appearance of the enamel in a, the association of pitted enamel and open bite in b. c and d are slightly different phenotypic manifestations in a sister (showing a horizontal banding pattern) and brother. In the hypomineralised form (e and f) the enamel is rough, soft and discoloured. Amelogenesis imperfecta may be part of a syndrome as in f), a case of amelogenesis imperfecta and cone rod dystrophy. Various enamel defects (both hypoplastic and hypomineralised) may coexist in the same patient or even the same tooth (f). The hypomaturation forms (g, h) display an enamel of normal thickness and hardness but with a white-ish surface. They may be mistaken for fluorosis. (from A. Bloch-Zupan).

Le Anomalie Dentarie

Alterazioni della struttura dei denti

AMELOGENESI IMPERFETTA

La diagnosi differenziale è importante per poter trattare in maniera corretta il paziente. L'amelogenesi imperfecta è spesso diffusa a tutti o quasi gli elementi dentari e non è localizzata su un singolo elemento come nei casi di difetti dello smalto riconducibili a cause ambientali.
La fluorosi è spesso confusa con l'amelogenesi imperfetta.

DIAGNOSI DIFFERENZIALE...

Amelogenesis imperfecta Peter JM Crawford[1], Michael Aldred[2] and Agnes Bloch-Zupan Orphanet Journal of Rare Diseases

Le Anomalie Dentarie

Alterazioni della struttura dei denti

DENTINOGENESI IMPERFETTA/ DISPLASIA DENTINALE

Disordine ereditario dello sviluppo della dentina in assenza di disordini sistemici.
Alterazioni dentinali simili si possono vedere con l'osteogenesi imperfetta, ma si parla, in tal caso di Osteogenesi Imperfrtta con Denti Opalescenti.
Incidenza: 1:8000 per la dentinogenesi imperfetta e 1:100000 per la displasia dentinale

Patologia	Ereditarietà	Geni coinvolti
Osteogenesi imperfetta con denti opalescenti	AD/ar	COL1A1, COL1A2
Dentinogenesi imperfetta	AD	DSPP
Displasia dentinale tipo I	AD	
Displasia dentinale tipo II	AD	DSPP

Le Anomalie Dentarie

Alterazioni della struttura dei denti

DENTINOGENESI IMPERFETTA

Shields	Clinical Presentation	Witkop
Dentinogenesis imperfecta I	OI con denti opalescenti	Dentinogenesis imperfecta
Dentinogenesis imperfecta II	Denti opalescenti isolati	Denti opalescenti ereditarie
Dentinogenesis imperfecta III	Denti opalescenti isolati	Isolata brendywine

I denti appaiono ambrati, marrone/ blu o marrone opalescente, mentre le corone appaiono bulbose e le camere pulpari sono piccole e spesso obliterate. Le radici sono spesso strette con canali obliterati.
Difetti ipoplastici dello smalto sono talvolta visibili.
Si possono avere denti a guscio (shell teeth) nei decidui.

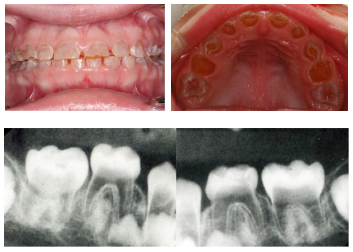

Barron MJ, McDonnell ST, Mackie I, Dixon MJ. Hereditary dentine disorders: dentinogenesis imperfecta and dentine dysplasia. Orphanet J Rare Dis. 2008 Nov 20;3:31. doi: 10.1186/1750-1172-3-31. Review. PubMed PMID: 19021896;

Le Anomalie Dentarie

Alterazioni della struttura dei denti

DISPLASIA DENTINALE

Disordine che coinvolge la formazione della dentina. Ne esistono 2 sottotipi:

Displasia dentinale tipo 1

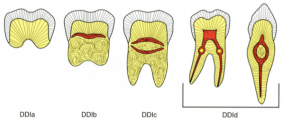

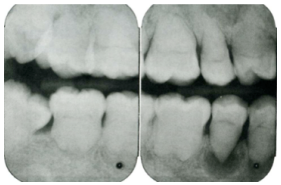

Displasia dentinale tipo 2

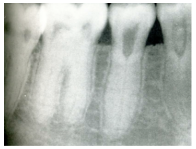

Spesso in associazione con la dentinogenesi imperfetta. Le radici hanno lunghezza regolare e nei permanenti la camera pulsare mostra un allargamento ed una estensione apicale.

Barron MJ, McDonnell ST, Mackie I, Dixon MJ. Hereditary dentine disorders: dentinogenesis imperfecta and dentine dysplasia. Orphanet J Rare Dis. 2008 Nov 20;3:31. doi: 10.1186/1750-1172-3-31. Review. PubMed PMID: 19021896;

Le Anomalie Dentarie

Alterazioni della struttura dei denti

ODONTODISPLASIA REGIONALE

L'odontodisplasia regionale è un'anomalia dello sviluppo, localizzata non ereditaria dei denti con grave compromissione di smalto, dentina e polpa. Sebbene molti casi sembrino idiopatici è stata suggerita la correlazione con alcune sindromi sistemiche, disturbi neurologici e malformazioni vascolari. Molti denti affetti non erompono e quelli edotti hanno piccole corone giallo brune con superficie molto ruvida.

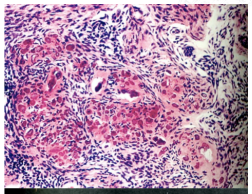

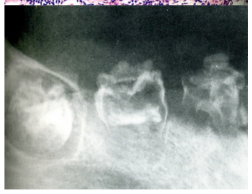

Regional odontodysplasia: report of a case in the mandible crossing the midline. Volpato L, Botelho G, Casela L, Borges A, .
Pediatric Dentistry at School of Dentistry of Universidade de Cuiabá - UNIC in Cuiabá, Brazil. lenovolpato@uol.com.br

Le Anomalie Dentarie

Alterazioni della struttura dei denti

ODONTODISPLASIA REGIONALE

I denti delle persone affette sono di solito ipoplasici, piccoli e dismorfici, con cavità e solchi superficiali e colore giallo o bruno. La malattia di solito colpisce maggiormente la mascella rispetto alla mandibola ed è per lo più monolaterale. Gli esami radiologici rivelano la mancanza di contrasto tra lo smalto e la dentina, con strati molto sottili (fantasma). La polpa appare relativamente estesa, con calcoli o pietre pulpali. Le caratteristiche istologiche comprendono aree miste di dentina interglobulare, amorfa e cellulare.

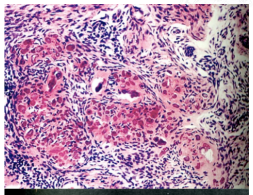

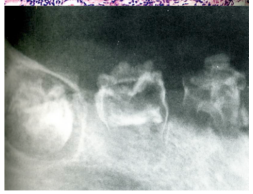

Regional odontodysplasia: report of a case in the mandible crossing the midline. Volpato L, Botelho G, Casela L, Borges A, .
Pediatric Dentistry at School of Dentistry of Universidade de Cuiabá - UNIC in Cuiabá, Brazil. lenovolpato@uol.com.br